

**MINISTERUL SĂNĂTĂȚII AL REPUBLICII MOLDOVA
UNIVERSITATEA DE STAT DE MEDICINĂ ȘI FARMACIE
„NICOLAE TESTEMIȚANU”**

O. MALÎGA, N.ROTARU, A. OBADĂ

**IMAGISTICA MEDICALĂ ÎN TABELE ȘI
ALGORITME**

Recomandări metodice

CHIȘINĂU

2013

CZU: 616-073.75(076) M 18

Aprobat de Consiliul Metodic Central al USMF *Nicolae Testemițanu*
(proces-verbal nr. 3 CMC din 07.02.2013)

Autori:

Oxana Malîga – asistent Catedra Radiologie și Imagistică USMF „Nicolae Testemițanu”,
dr. med.,

Natalia Rotaru – șef Catedra Radiologie și Imagistică USMF „Nicolae Testemițanu”,
dr.hab.med.,

Anatol Obadă – asistent Catedra Radiologie și Imagistică USMF „Nicolae Testemițanu”

Recomandările metodice abordează o problemă deosebit de importantă pentru asistența medicală a pacienților în absolut toate domeniile ale medicinei, deoarece nici un domeniu al medicinei moderne nu poate fi imaginat să fie succesiv fără utilizarea datelor obținute cu ajutorul metodelor imagisticii medicale.

Materialele metodice conțin tabele, figure și algoritme care elucidează momente principale în domeniul imagisticii medicale și facilitează înțelegerea acestora.

Noul set de instrucțiuni metodice este recomandat pentru studenții anului III facultatea medicină generală, care doar încep studiarea disciplinelor clinice, dar va fi util și pentru studenții anului VI, care se întorc la disciplina „Imagistica medicală” având un bagaj de cunoștințe clinice pentru a însuși arta folosirii metodelor imagistice cu scopul obținerii datelor informaționale maximal de ample și utile în fiecare caz pentru fiecare pacient concret .

Recenzenți:

- *Nicolae Nalivaico*— dr. med., conf., Catedra Radiologie și Imagistică a USMF „Nicolae Testemițanu”
- *Valeriu Pripa* — dr. med., conf., Catedra Radiologie și Imagistică a USMF „Nicolae Testemițanu”, Șef secția Radiologie IMSP Spitalul Clinic Republican

DESCRIEREA CIP A CAMEREI NAȚIONALE A CĂRȚII

Imagistica medicală în tabele și algoritme: Recomandări metodice/

O.Malîga, N.Rotaru, A.Obadă.. — Chișinău : S. n., 2013

(Tipogr. „Primex Com”)

62p. 50 ex.

ISBN 978-9975-4437-8-4.

616-073(076.5)

M 18

CUPRINS

Introducere	4
I. IMAGISTICA MEDICALĂ. PĂRȚILE COMPONENTE. METODE DE EXAMINARE	5
II. IMAGISTICA APARATULUI RESPIRATOR	18
III. IMAGISTICA SISTEMULUI CARDIOVASCULAR	32
IV. IMAGISTICA TUBULUI DIGESTIV ȘI ORGANELOR ANEXA	40
V. IMAGISTICA SISTEMULUI OSTEO-ARTICULAR	49
VI. IMAGISTICA SISTEMULUI RENO-URINAR	53
Bibliografie	62

INTRODUCERE

Imagistica medicală este ramura medicinei care se ocupă cu studierea organelor și a sistemelor ale corpului uman cu scop de diagnosticare, controlul tratamentului și profilaxia a proceselor patologice, folosind unde electromagnetice.

Privind din altă parte și reieșind din denumire, imagistica medicală poate fi definită ca diagnosticul prin imaginea, vizualizarea structurilor normale și patologice ale corpului uman.

Mulți ani la rând medicii din trecut au putut doar să viseze la posibilitatea de a vizualiza schimbările patologice în organismul pacientului. Prima posibilitate de a realiza acest vis a apărut doar în anul 1895, odată cu descoperirea razelor X de către W.C.Roentgen. Radiologia rămânea singura metoda de vizualizare până-n anii -50, când s-a început utilizarea în medicină a ultrasunetului și a metodelor medicinei nucleare. Termen ”imagistica medicală” propriu zis a apărut atunci când a devenit posibilă prelucrarea digitală a imaginii.

Actualmente este imposibil de a imagina practica medicală de toate zilele fără utilizarea metodelor imagistice cu scopul stabilirii diagnosticului și controlului eficacității tratamentului. Cunoașterea acestor metode este indispensabilă pentru activitatea succesivă și eficace a fiecărui medic independent de specialitatea acestuia.

Aceste recomandări metodice nu pretindă să înlocuiască un manual, iar sunt destinate pentru a facilita prima cunoaștere și însușirea imagisticii medicale de către studenți.

I. IMAGISTICA MEDICALĂ. PĂRȚILE COMPONENTE. METODE DE EXAMINARE

Tabelul 1.1

UNELE DATE IMPORTANTE ÎN ISTORIA IMAGISTICII MEDICALE

Anul	Evenimentul
1895	Descoperirea razelor X (W.C.Roentgen)
1896	Descoperirea radioactivității (H.Becquerel)
1901	Roentgen primește premiul Nobel în domeniul fizicii pentru descoperirea razelor X
1905	Publicația primului manual de radiografia cutiei toracice
1918	Introducerea filmului radiografic (Eastman)
1920	Fondarea Societății radiologilor
1934	Descoperirea radionuclizilor artificiale de către Joliot și Curie
1937	Prima utilizare clinică a radionuclizilor artificiale (Berkeley, Universitatea din California)
1946	Fondarea medicinei nucleare
1950	Primele tentative de a utiliza ultrasunetul în examinarea pacienților cu patologia cordului (W.D. Keidel)
1950'	Utilizarea intensificării imaginii și a teleradiografiei Utilizarea pe larg a medicinei nucleare în clinica
1962	Introducerea metodelor SPECT și PET
1967	Prima utilizare clinică a RMN
1972	Este inventată tomografia computerizată
1977	Sunt obținute primele imagine ale corpului uman prin RMN
1979	Premiul Nobel în domeniul medicinei pentru tomografia computerizată
1975-1985	Extinderea utilizării pe larg în clinica a ultrasonografiei bidimensionale
1985	Începutul utilizării pe larg în clinica a ultrasonografiei cu Doppler Color

Tabelul 1.2.

PĂRȚILE COMPONENTE ALE IMAGISTICII MEDICALE

Partea componentă	Radiologia	Ultrasonografia	Imagistica prin Rezonanța Magnetică	Medicina nucleară	Termografia
Caracteristica					
Energia utilizată	Razele X	Unde acustice	Unde radio	Razele gama	Razele infraroșii
Sursa energiei	Tubul radiologic	Cristalul piezoelectric	Magnetul și bobinele (antene)	Radonuclidul	Corpul uman
Explorarea morfologică	+++	+++	+++	+	++
Explorarea dinamică	+	++	+	+++	-
Terminologia	Opacitatea Hipertransparența (Hiperdens și hipodens în cazul tomografiei computerizate)	Hiperecogen Hipoecogen	Hiperintensitate Hipointensitate	Nodul cald Nodul rece	Hipertermie Hipotermie
Acțiunea ionizantă	+	-	-	+	-
Contraindicații absolute		-	Dispozitive electronice implantate, corpuri metalice străine	Sarcina	-
Contraindicații relative	Sarcina Investigații profilactice la copii	-	Unele dispozitive metalice implantate (proteze)		-
Substanțe de contrast	Substanțe cu diferite densități	Substanțe cu microbule	Substanțe paramagnetice		

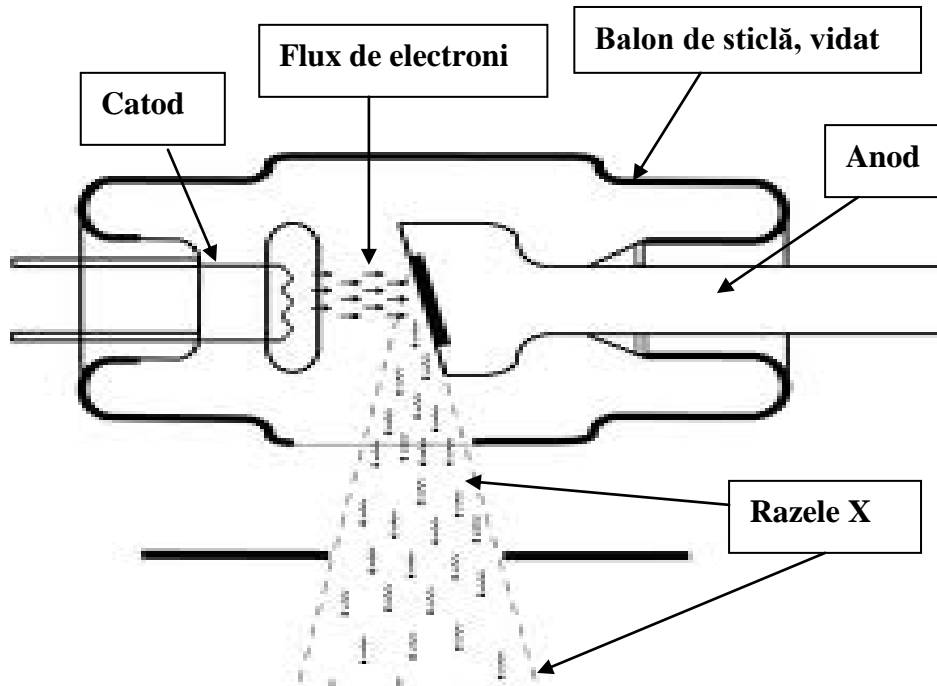
Tabelul 1.3.

PROPRIETĂȚILE RAZELOR X

Comune pentru toate unde electromagnetice	Propagare rectilinie	
	Propagare cu viteza luminii (300 000 km/sec)	
	Propagare în toate direcțiile	
La traversarea corpului uman	Penetrabilitate, dependentă de frecvență (lungime de undă)	
	Absorbția, dependentă de:	Densitatea structurii traversate
		Grosimea structurii traversate
	Dispersia	
Acțiunea chimică fotografică		
Efectul fluorescent		
Acțiunea ionizantă	În aer	
	La nivelul țesuturilor biologice	Somatică
		Genetică
Nu pot fi detectate de către organe de simț		

Figura 1.1.

Tubul radiogen



Tabelul 1.4.

NIVELURI DE CONTRASTARE NATURALĂ

(de la densitatea minimală la cea maximală)

Nivelul	Substanța cu densitatea corespunzătoare nivelului
1	Aer
2	Țesut adipos
3	Lichid / țesuturi moi / organe parenchimotoase
4	Țesut osos
5	Metal

Tabelul 1.5.

UNITĂȚI DE MĂSURĂ PENTRU RADIAȚII IONIZANTE

Caracteristica. Nivelul aprecierii radioactivității.	Unități vechi	Unități ale Sistemului internațional	Corelarea unitatea veche/unitatea SI
Radioactivitatea sursei	Curie (Cu)	Beckerel (Bq)	1Bq=0,027mCu
Aer (expunere la radiațiile ionizante)	Roentghen (R)	Coulomb/kilogram (C/kg)	500R=129mC/kg
Doza absorbită (pentru razele X)	Rad (Radiation Absorbed Dose)	Grey (Gy)	
Doza echivalentă (independent de natura radiației ionizante)	Rem (Rad Equivalent Man)	Sievert (Sv)	1Sv=100rem

Tabelul 1.6.

CARACTERISTICILE IMAGINII RADIOLOGICE

Caracteristica	Semnificația
Contrast	Raportul între alb și negru. Gradul de variație a nuanțelor de culoare între punctul cel mai întunecat și cel mai luminos al imaginii
Netitate (claritate)	Distingerea liniilor de contur ale imaginilor Contururile trebuie să apare: clare distincte precise, cu atât mai mult că uneori neclaritatea conturilor prezintă un semn patologic
Capacitate de rezoluție	Distanța minimă între 2 obiecte clar vizibile (când aceste pot fi apreciate ca două diferite)

LEGILE FORMĂRII IMAGINII RADIOGRAFICE

Legea	Cauza	Concluzii
Legea proiecției conice	Fascicolul de radiații are o formă conică cu vârful în focarul tubului și baza pe placa radiografică	Imaginea radiografică a unui obiect este totdeauna mărită
		Imaginea obiectului este cu atât mai mărită, cu cât el este situat mai departe de ecran și mai aproape de tub radiologic
Legea sumăției planurilor	O imagine radiografică este imaginea bidimensională a unui obiect tridimensional	2 obiecte, situate în unul și același plan dar la diferită distanță de la tub radiologic și film, se suprapun și se proiectează simultan
		La înclinarea tubului radiologic, imaginea obiectului situat mai aproape de tub, va fi deplasată mai mult spre periferia ecranului (efect de paralaxa) și astfel 2 obiecte vor apărea diferenciat
Legea incidențelor tangențiale	Razele X se propagă în linia dreaptă	Un obiect plan situat paralel cu planul ecranului apare în imaginea mărit dar nedeformat
	Razele X nu sunt nici reflectate nici refractate de către structurile pe care le întâlnesc	Un obiect plan situat oblic față de planul ecranului apare în imaginea mărit și deformat
		Un obiect plan situat perpendicular cu planul ecranului apare în imaginea linear

Tabelul 1.8.

REGULILE PRIVIRII IMAGINOR

Metoda	Poziția imaginabilă a pacientului, reieșind din care este plasată și privită imaginea
Radiografia	Verticală (în picioare), față (sau profil pentru proiecție de profil) în față cu examinatorul
CT, USG, IRM	Pacientul este poziționat în decubit dorsal, examinatorul privește pacientul aflându-se la picioarele acestuia

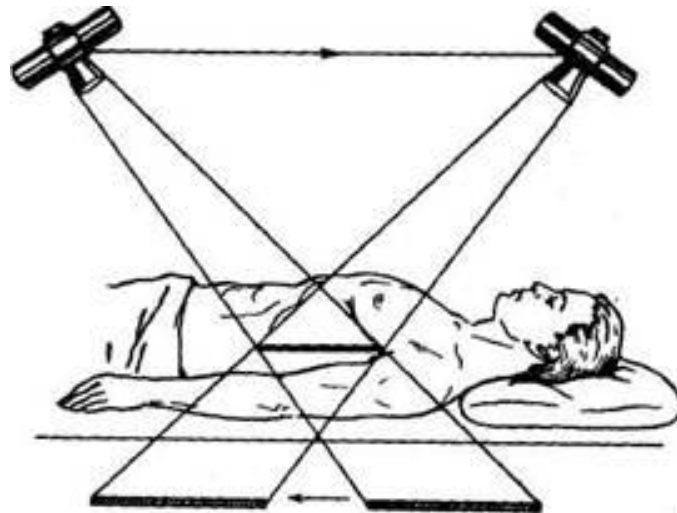
Tabelul 1.9.

CLASIFICAREA SUBSTANȚELOR DE CONTRAST RADIOLOGICE

După schimbarea densității:	Radionegative (radiotransparente), cu densitate mică			
	Radiopozitive (radioopace): cu densitate mare	Insolubile		
		Liposolubile		
		Hidrosolubile	Cu eliminare preponderent prin căile biliare	
			Cu eliminare preponderent prin căile urinare	Ionice
		Non-ionice		
Contrastarea dublă (folosind substanțe radiopozitive și radionegative)				

Figura 1.2

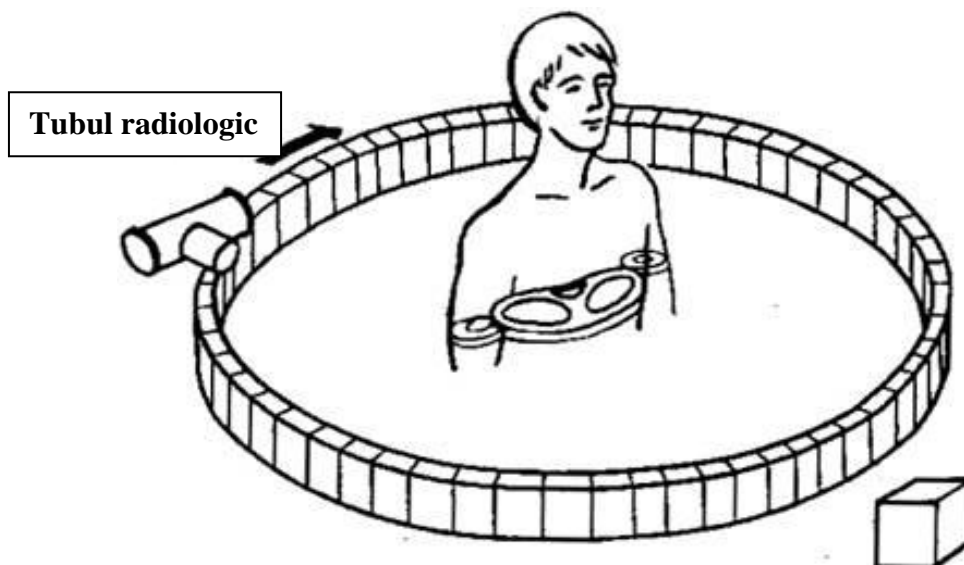
Tomografia plană (convențională, lineară).



- Obiectul examinării (pacientul) rămâne nemișcat.
- Tubul radiologic și ecranul (casetă cu film) sunt în mișcare sincronă în direcții opuse, pivotând în jurul unui ax, fixat la nivelul de adâncime ales pentru investigație.

Figura 1.3.

Tomografia computerizată



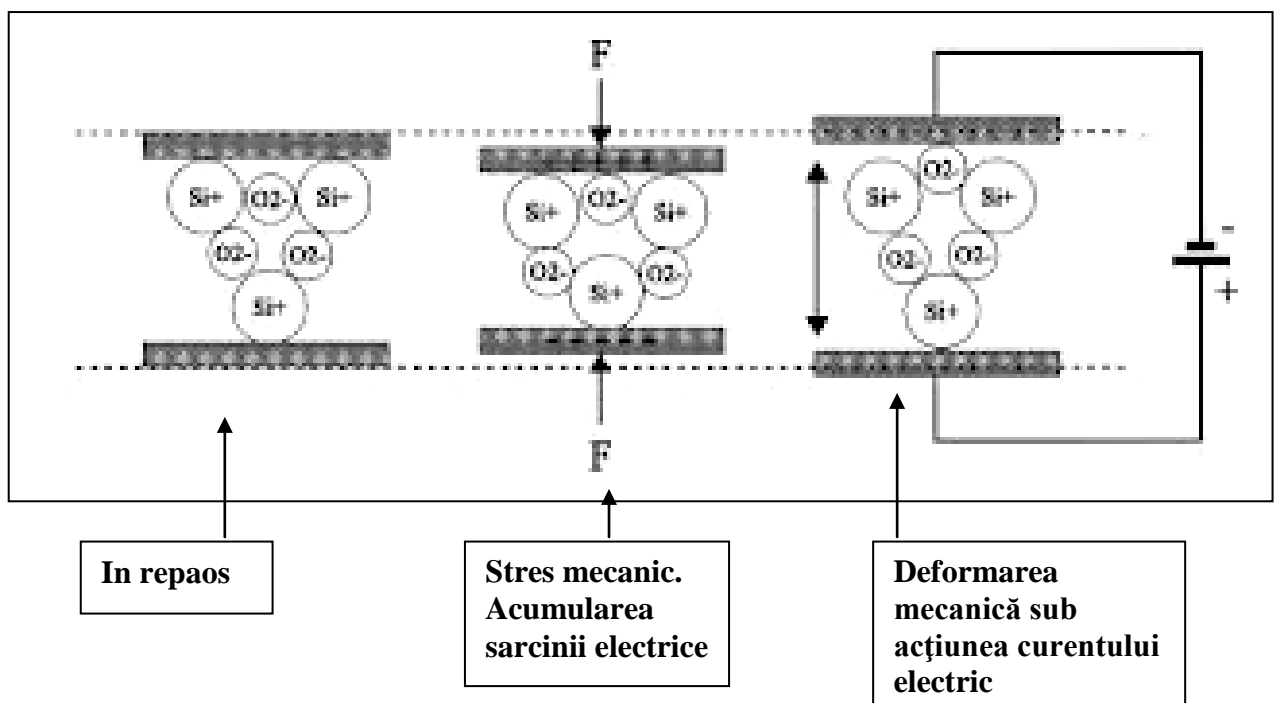
- Obiectul examinării (pacientul) rămâne nemișcat.
- Tubul radiologic și detectorii se rotesc împrejurul pacientului
- Fascicolul de raze X este colimat sub forma de avântai

**ANALIZA COMPARATIVĂ A TOMOGRAFIEI PLANE ȘI
TOMOGRAFIEI COMPUTERIZATE**

Caracteristica	Tomografia convențională (plană)	Tomografia computerizată
Prezența pe imagine a structurilor situate mai sus și mai jos de planul secțiunii	Șterse, dar prezente	Nu sunt prezente
Trepte (niveluri) de contrastare	5 (cele de contrastare naturală)	≥ 2000 (scara Hounsfield)
Planul real al secțiunii	Mai frecvent frontal	Axial
Posibilitatea reconstrucției în alte planuri și 3D	-	+
Costul investigației	Relativ mic	Înalt

Figura 1.4.

Funcționarea cristalului piezoelectric



PROPRIETĂȚILE ULTRASUNETULUI

Propagarea	Rectilinie	
	Viteza de propagare a ultrasunetului într-un mediu omogen este constantă la o temperatura dată	
	Viteza medie de propagare a ultrasunetului în mediile biologice este de 1540 m/s	
La traversarea corpului uman	<u>Reflecția</u>	Are loc atunci când dimensiunile obiectului depășesc lungimea undei ultrasonore
		Are loc la o zonă de trecere între 2 medii cu impedanța acustică diferită
		Cu cât mai mare este diferența între impedanța acustică a acestor 2 medii, cu atât mai multe unde US sunt reflectate
		În regiunile în care unde acustice se întâlnesc cu aer sau oase (diferența foarte mare între impedanța acustică) investigația devine practic imposibilă
	Absorbția,	
	Refracția	
	Dispersia	

Tabelul 1.12.

Tipuri de ultrasonografie

Ecografia (este bazată pe reflexia ultrasunetului de la structuri imobile): moduri	Doppler-ecografia (este bazată pe reflexia ultrasunetului de la structurile în mișcare): metode Doppler
<ul style="list-style-type: none"> • A (amplitudine) • M (mișcare) • B (brightness, ecografia bidimensională) • 3D • 4D 	<ul style="list-style-type: none"> • Pulsatil • Continuu • Cu codare în culori • Doppler tisular (țesut în mișcare) • Power Doppler (analizează fluxuri foarte lente)

Tabelul 1.13.

CARACTERISTICA RADIAȚIILOR IONIZANTE

Caracteristica	Natura	Sarcina electrică	Masa (unități de masa atomică)	Penetrarea în substanțe
Radiația ionizantă				
Particule α	Identică cu nucleul heliului	+2	4	Foarte mică – 0,5 mm
Particule β	Electron sau pozitron	-1 sau +1	1	Mai mare decât α – 0,5 cm
Razele γ	Unde electromagnetice	-	0	Înaltă
Razele X	Unde electromagnetice	-	0	Înaltă

**PRINCIPALELE AVANTAJE ȘI DEZAVANTAJE ALE DIFERITOR
TEHNICI IMAGIASTICE**

Metoda	Avantaje	Dezavantaje
Radiografia	<ul style="list-style-type: none"> • Ușor accesibilă • Se vizualizează mai multe detalii • Poate servi ca document medico-legal, permite crearea arhivei • Doza de iradiere mai mică 	<ul style="list-style-type: none"> • Nu permite investigație funcțională • Nu permite ghidarea manipulațiilor invazive
Radioscopia	<ul style="list-style-type: none"> • Permite investigație funcțională • Permite ghidarea manipulațiilor invazive 	<ul style="list-style-type: none"> • Doza de iradiere este mare • Se vizualizează mai puține detalii • Relativ subiectivă • Nu poate servi ca document medico-legal
Tomografia computerizată	<ul style="list-style-type: none"> • Posibilitatea studierii structurilor anatomice inclusiv cele cu diametru de câteva mm • Eliminarea sumăției • Posibilitatea reconstrucției în diferite secțiuni și 3D • Analiza densitometrică obiectivă a structurilor • Diferențierea obiectelor după diferența de densitate de 0,4-0,5% • Posibilitatea ghidării manipulațiilor invazive 	<ul style="list-style-type: none"> • Acțiunea ionizantă • Costisătoare • Secțiunile reale sunt doar axiale

USG	<ul style="list-style-type: none"> • Neinvazivă • Nu utilizează radiație ionizantă • Indoloră, inofensibilă pentru pacient • Ușor accesibilă • Relativ puțin costisătoare • Portativă, poate fi efectuată în orice condiții (la patul bolnavului, în sala de operație etc.) • Poate fi efectuată în orice poziție pacientului și a sondei • Poate fi repetată atâtea ori cât este necesar 	<ul style="list-style-type: none"> • Dependența de operator • Imposibilitatea de a investiga structurile acoperite de aer, oase, țesut adipos
IRM	<ul style="list-style-type: none"> • Nu utilizează radiație ionizantă • Permite obținerea secțiunilor în diferite planuri • Vizualizarea excelentă a țesuturilor moi • Vizualizarea excelentă a creierului și a măduvei spinale • Nu necesită contrastarea pentru vizualizarea vaselor sangvine, căilor biliare, cordului 	<ul style="list-style-type: none"> • Foarte costisătoare • Relativ mai puțin accesibilă • Timp de scanare lung • Imposibil de a investiga pacienții cu implante metalice • Vizualizarea insuficientă a structurilor calcinate

II. IMAGISTICA APARATULUI RESPIRATOR

Schema 2.1.

ETAPELE ANALIZEI CLIȘEULUI RADIOGRAFIC AL CUTIEI TORACICE

- | | |
|--|--|
| 1. Identificarea | Numele pacientului
Data efectuării investigației |
| 2. Verificarea calității imaginii | Corectitudinea poziționării
pacientului
Calitatea expoziției |
| 3. Examinarea structurilor
osoase și a țesuturilor moi ale
cutiei toracice. | |
| 4. Examinarea mediastinului | Silueta cordului;
Hilurile pulmonare
Identificarea traheii și a
bronhiilor principale |
| 5. Examinarea pleurei | Parietală,
Diafragmală,
Viscerală.
Scizurile |
| 6. Examinarea parenhimului
pulmonar | În direcție cranio-caudală
Comparația dreapta-stânga
Desenul pulmonar. |
| 7. Analiza semiologică.
Structuri suplimentare | |

Tabelul 2.1.

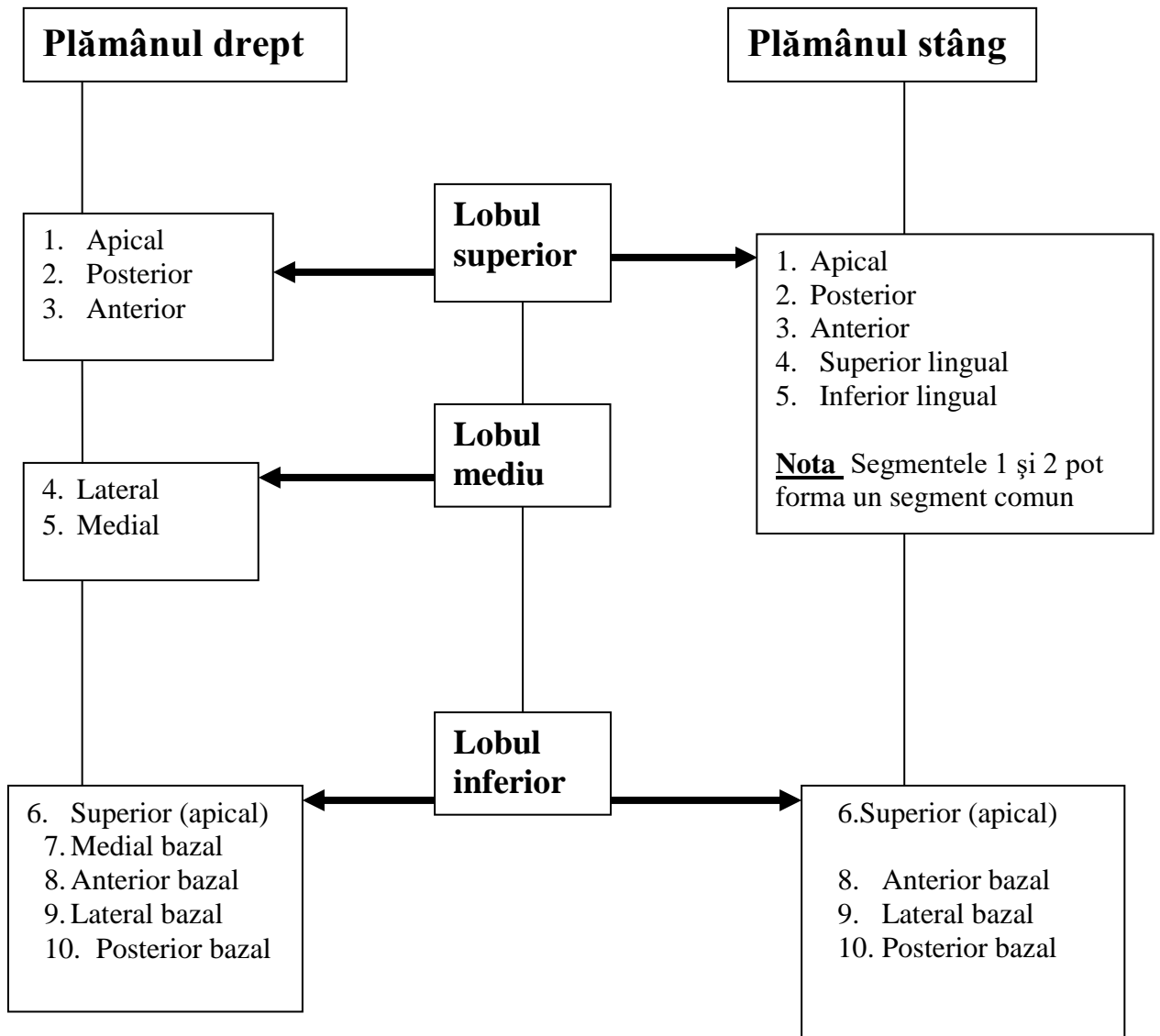
**RADIOGRAFIA POSTERO-ANTERIOARĂ A CUTIEI TORACICE.
CÂMPURILE ȘI ZONELE PULMONARE**

Câmpurile (arii) pulmonare			Zonele pulmonare		
Câmpul pulmonar	Limitele		Zona pulmonară	Limitele	
	Superioară	Inferioară		Medială	Laterală
Apical	Conturul toracic superior	Clavicula	Perihilară (internă, medială)	Bordul umbrei mediastinului	Linia trasată prin mijlocul umbrei claviculei care se proiectează pe câmpul pulmonar
Superior	Clavicula	Arcul anterior coastei a II	Centrală (medie)	Linia trasată prin mijlocul umbrei claviculei care se proiectează pe câmpul pulmonar	Linia medioclaviculară (trasată de la intersecția umbrei claviculei cu peretele toracic până la diafragm)
Mediu	Arcul anterior coastei a II	Arcul anterior coastei a IV	Periferică (laterală)	Linia medioclaviculară (trasată de la intersecția umbrei claviculei cu peretele toracic până la diafragm)	Peretele toracic lateral
Inferior	Arcul anterior coastei a IV	Diafragma			

**RADIOGRAFIA CUTIEI TORACICE.
REPERE ANATOMICE NORMALE DE BAZĂ**

	Structura anatomică	Orientare pe clișeu radiografic în norma
Clișeu de față	Punctul cel mai stâng al umbrei cordului	Cu \approx 1 -1,5 cm medial de linia medioclaviculară stângă
	Punctul cel mai drept al umbrei cordului	Cu \approx 1 – 1,5 cm lateral de conturul lateral drept al coloanei vertebrale
	Hemidiafragul drept, punctul cel mai superior	Arcul anterior al coastei a V – a VI în inspirație
	Hemidiafragul stâng	Cu 1-2 cm mai jos decât cel drept
	Bifurcația traheei	Nivelul T5 Unghiul 45-70° Bronhia dreaptă orientată mai vertical decât cea stângă
	Crosa aortică (nivelul superior al umbrei cordului)	T3
	Hilul pulmonar drept	Zona medială Între arcurile anterioare ale coastelor a II și a IV
	Hilul pulmonar stâng	Cu \approx 2 cm (sau lățimea unei coaste) mai cranial decât cel drept
Clișeu de profil	Scizura oblică (plămânu drept)	De la vertebra T4 prin hilul pulmonar drept spre punctul cel mai înalt al hemidiafragmului drept
	Scizura orizontală (plămânu drept)	Nivelul arcului anterior al coastei a IV
	Scizura oblică (plămânu stâng)	De la discul intervertebral T3-T4 prin hilul pulmonar stâng spre punctul cel mai înalt al hemidiafragmului stâng

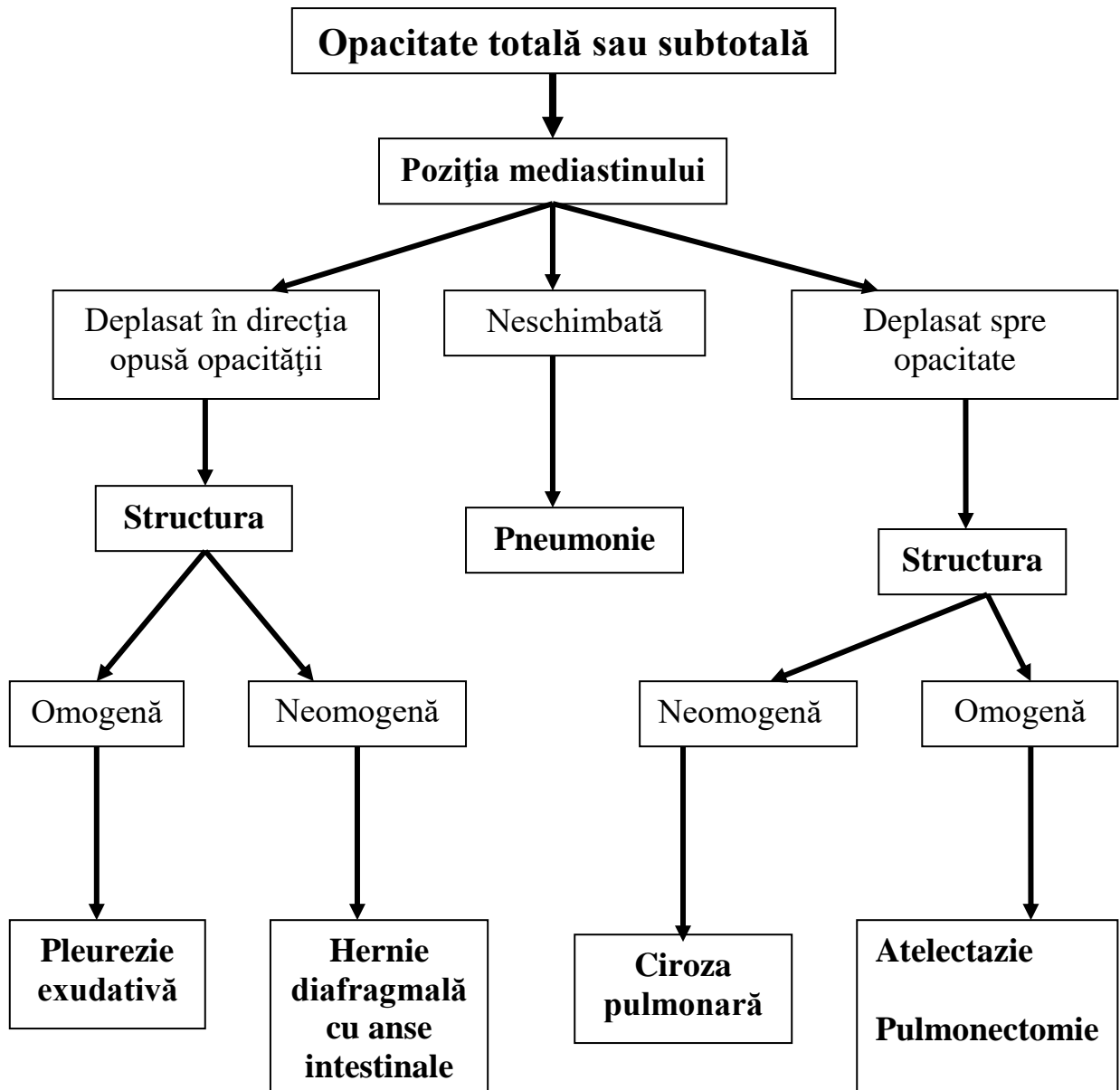
SEGMENTELE PULMONARE



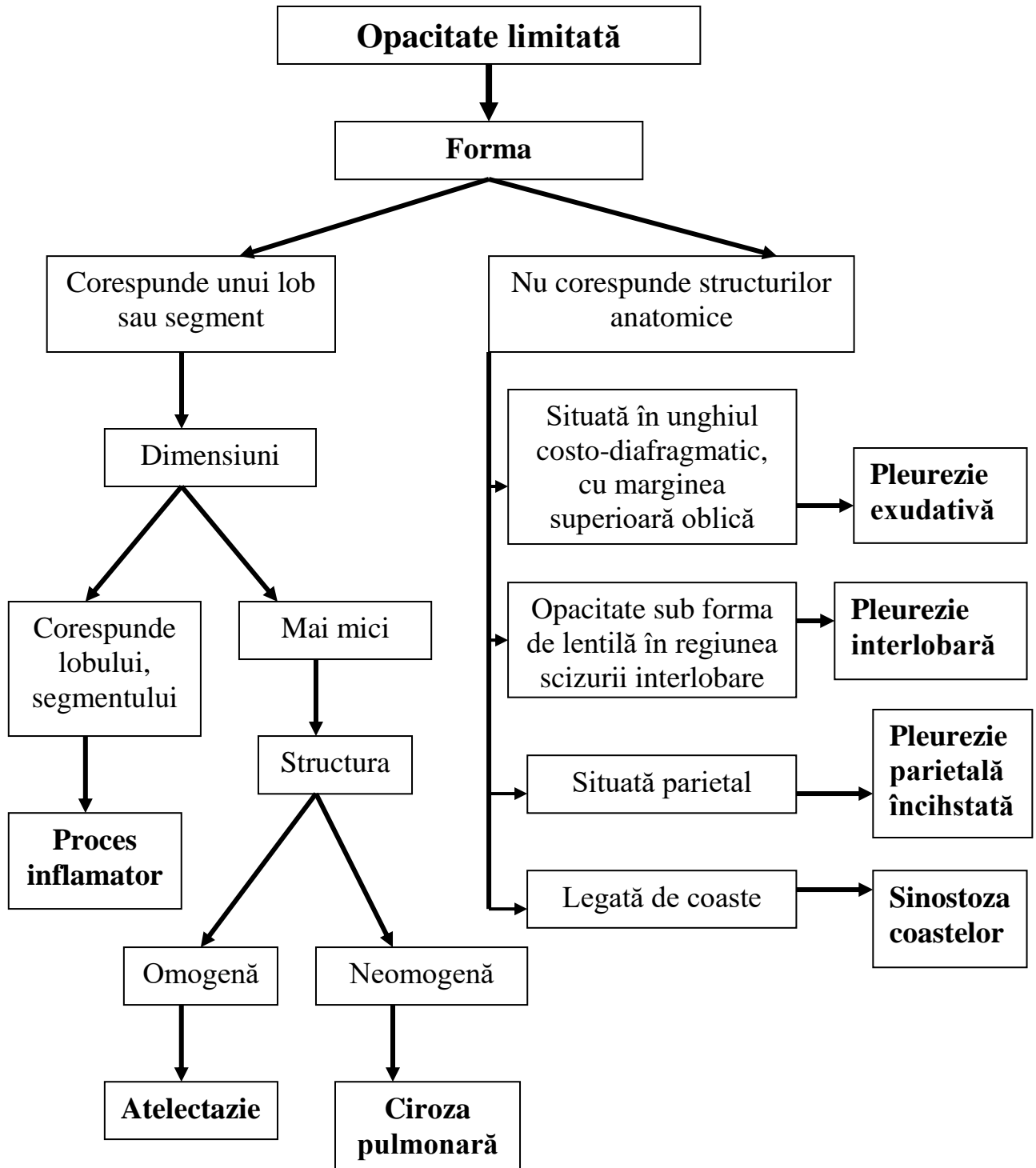
ANALIZA OPACITĂȚILOR PULMONARE

1. **Localizare:** după regiuni și zone pulmonare sau după unitățile anatomice (segment, lob, plămân).
2. **Cantitatea:** solitară, multipli.
3. **Forma:** Corespunde structurilor anatomice (lob, segment);
Poligonală, rotundă, inelară, neregulată
4. **Dimensiuni:** Totală (ocupă un hemitorace)
Subtotală: 2/3 al hemitoracelui
Limitată (marginată): până la 1/3 al hemitoracelui
Rotundă, inelară: se măsoară 2 diametri perpendiculare
Nodulară: mai puțin de 2,5 cm.
5. **Contur:** Șters;
Clar (net): regulat sau neregulat.
6. **Structura:** omogenă, neomogenă (heterogenă).
7. **Structurile înconjurătoare:** Localizare neschimbată
Deplasate (atruse) spre opacitate
Deplasate (împinse) în direcție opusă.
8. **Mobilitate (se descrie în caz de radioscopie):**
 - Imobilă
 - Mobilă de sine stătător
 - Mobilă secundar mișcărilor

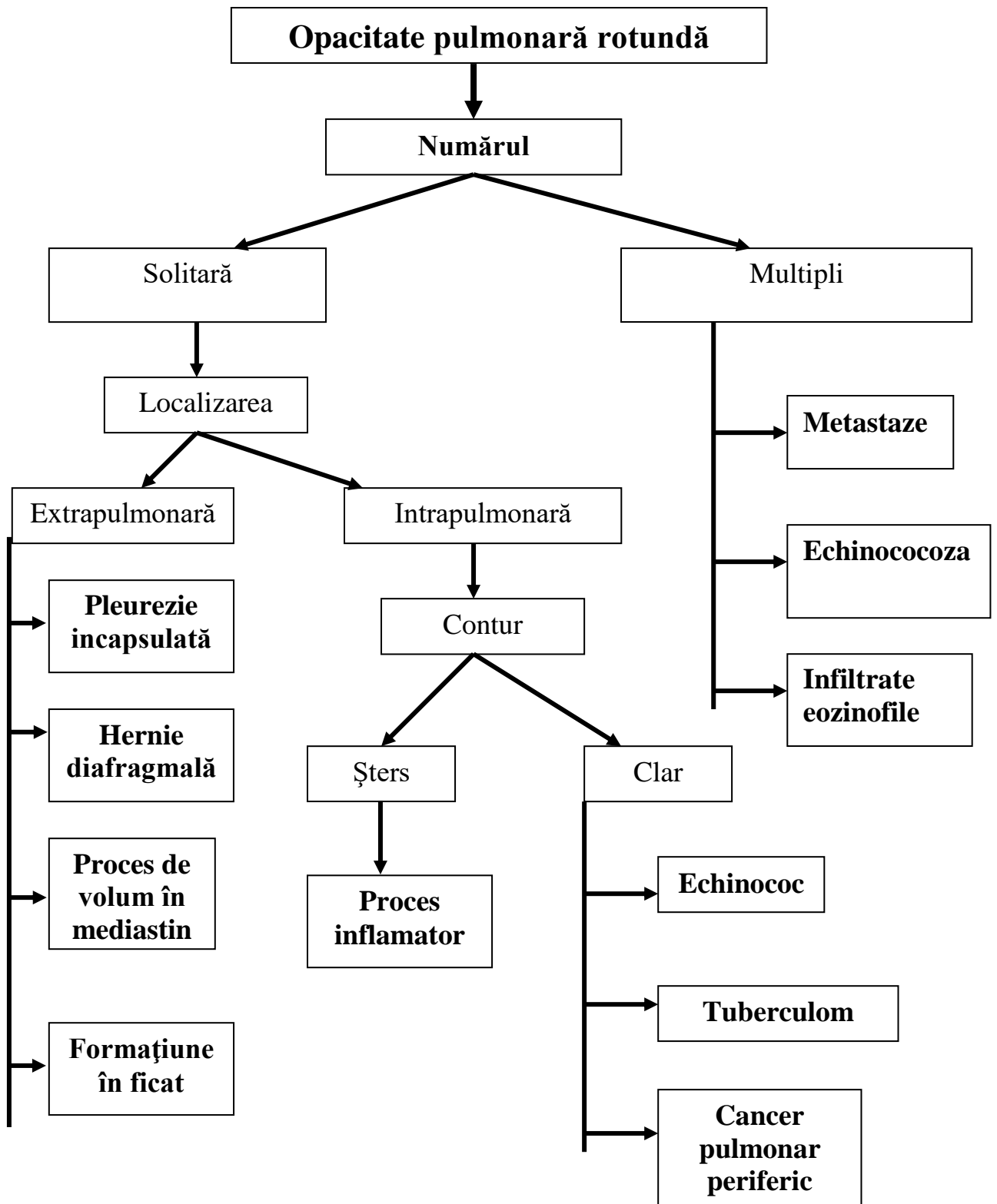
Analiza opacității pulmonare totale sau subtotale



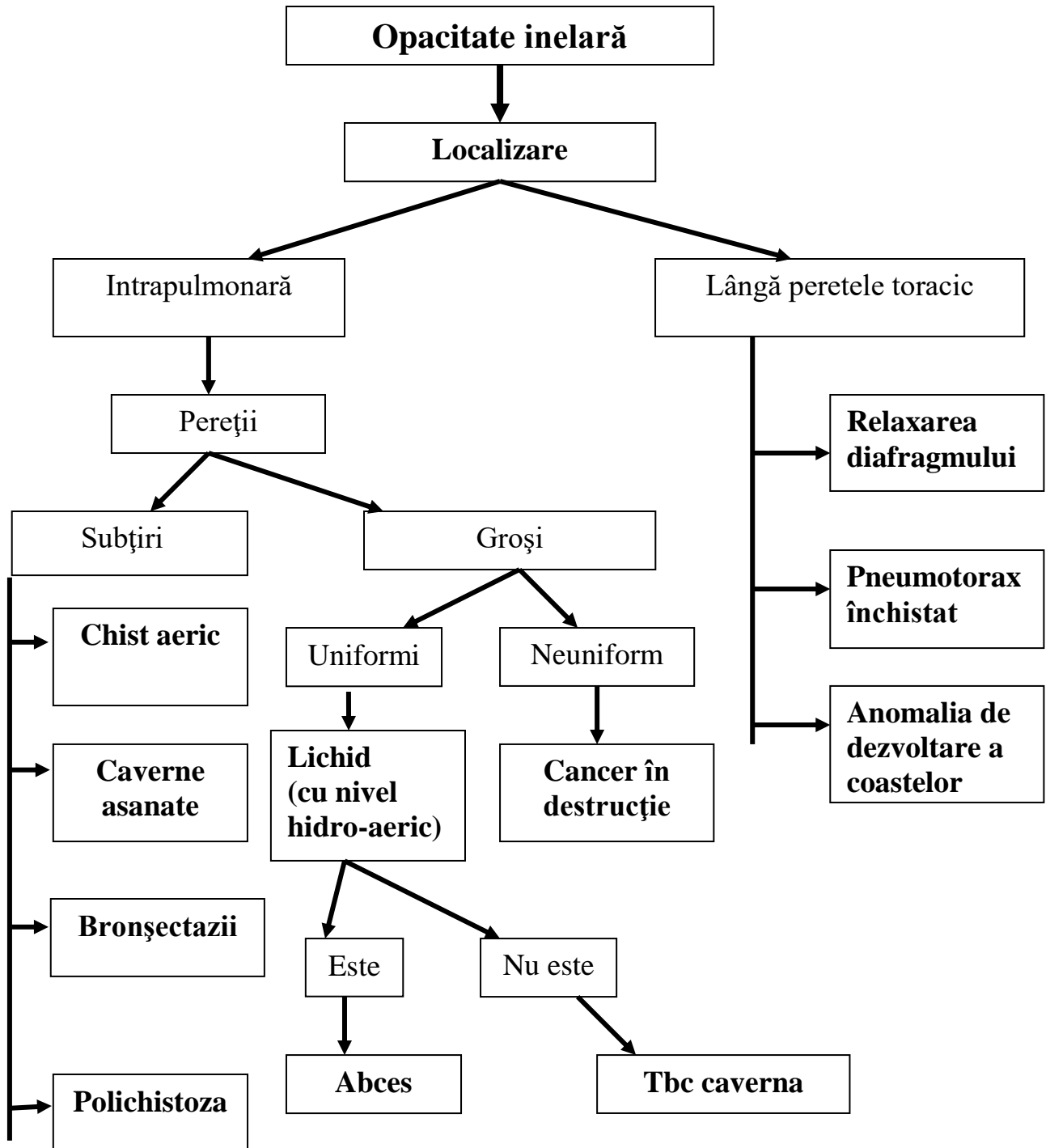
Analiza opacității pulmonare limitate



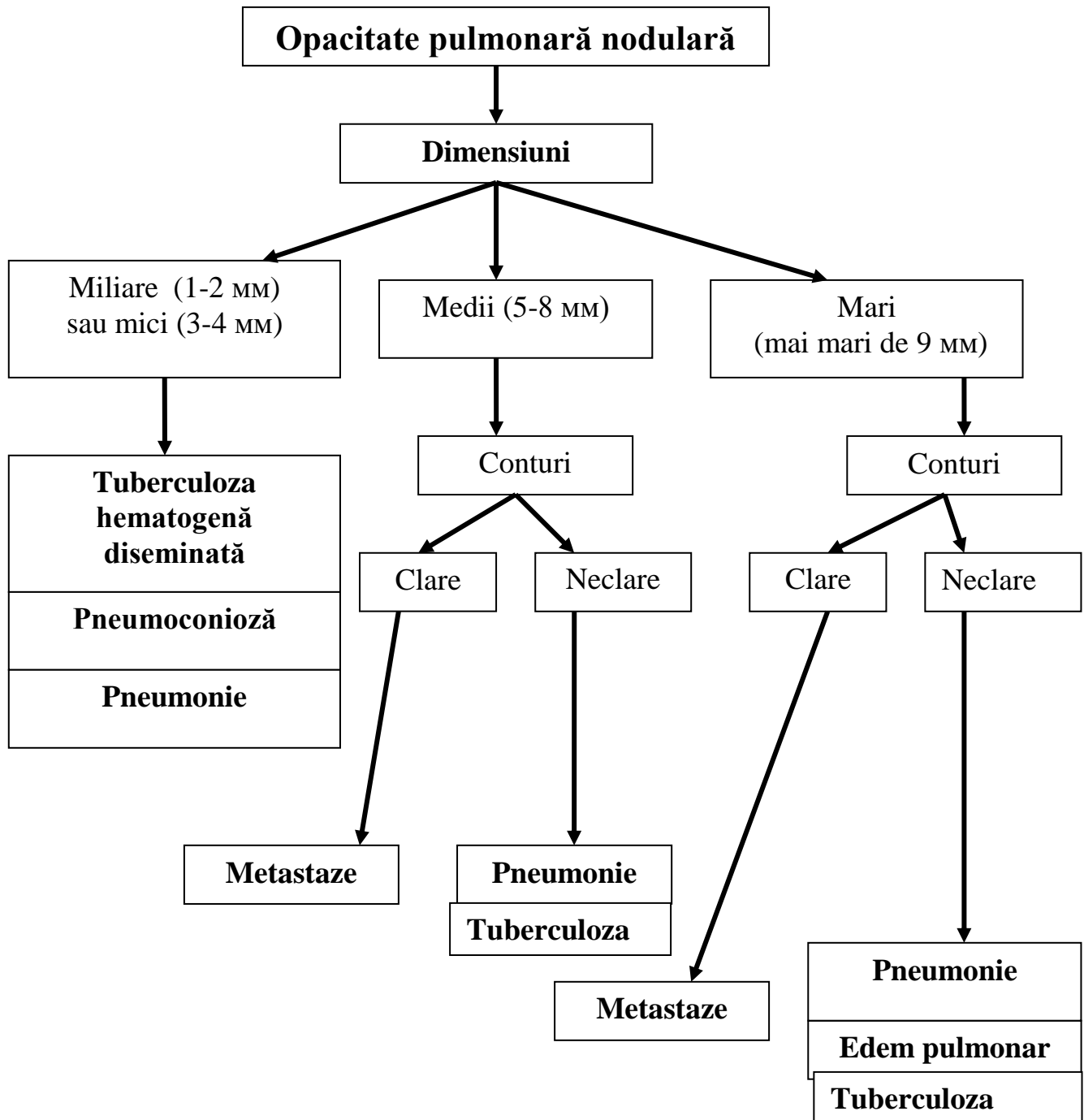
Analiza opacității pulmonare rotunde



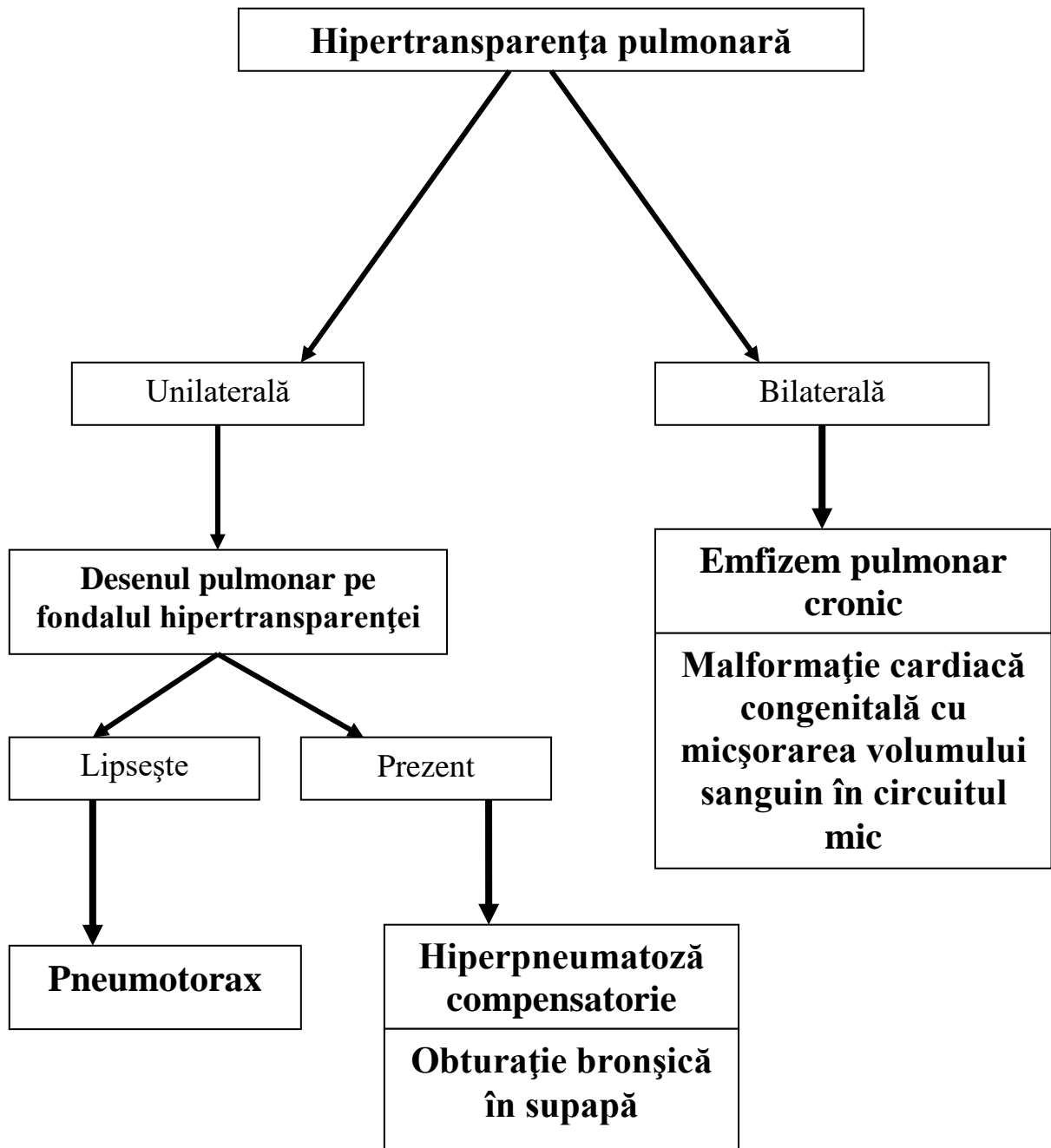
Analiza opacității pulmonare inelare



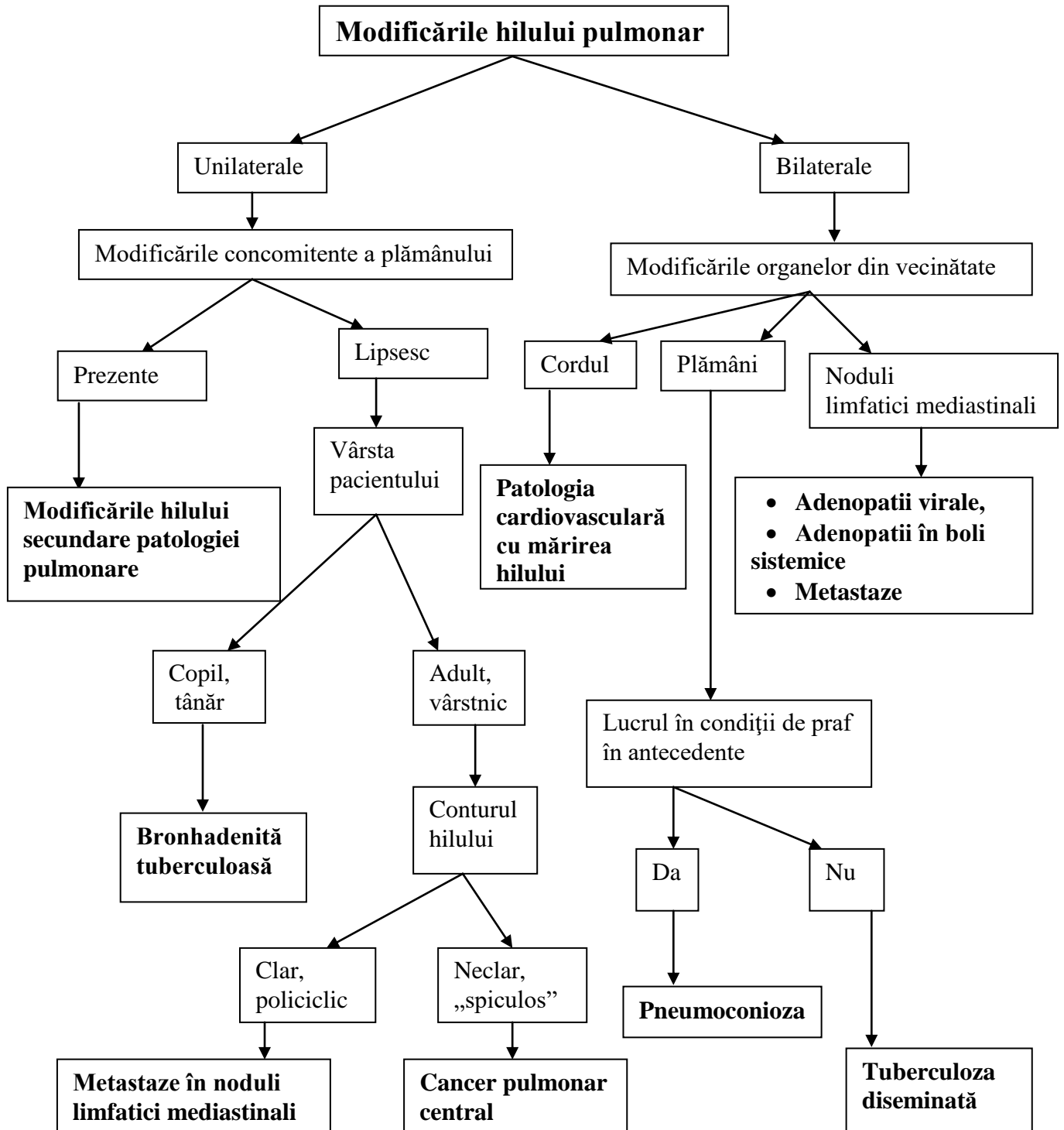
Analiza opacității pulmonare nodulare



Analiza hipertransparenței pulmonare



Analiza modificărilor hilului pulmonar

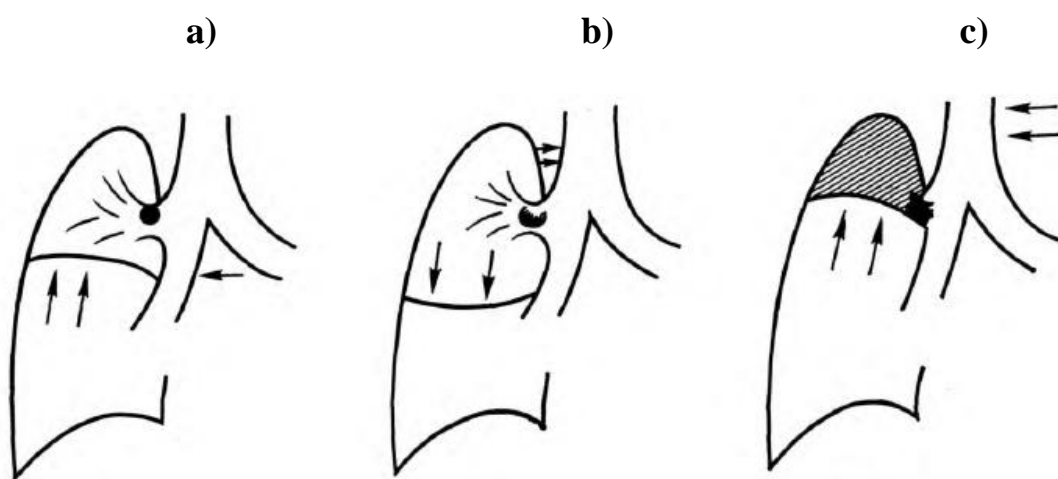


Dereglarea permeabilității bronșice

Gradul obstrucției bronșice	Modificările ventilației	Simptom radiologic
Obturație parțială	Aerul pătrunde în parenchimul pulmonar la inspirație și să iasă la expirație în aceeași cantitate, mai mică decât în mod normal	Hipotransparență
Obturație prin supapă	La inspirație aer pătrunde în parenchim, iar la expirație nu reușește să iasă complet	Hipertransparență
Obturație totală	Bronhia nu este permeabilă	Opacitate

Figura 2.1.

Gradele dereglării permeabilității bronșice



- a) Obturație parțială
- b) Obturație prin supapă
- c) Obturație totală

Tabelul 2.4.

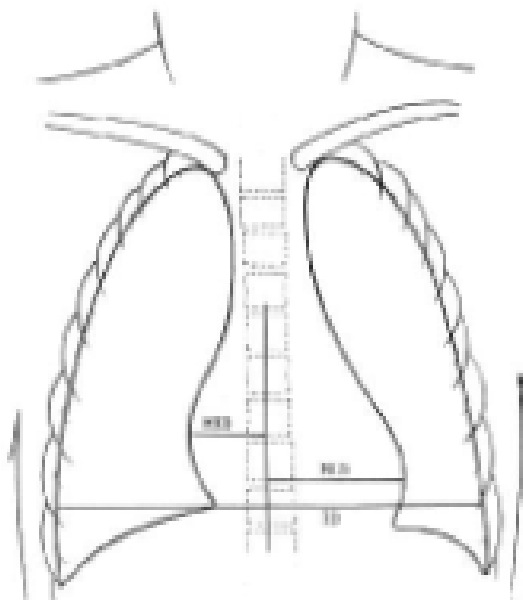
SEMIOLOGIA RADIOLOGICĂ PULMONARĂ. SINDROAME

După schimbări în tabloul radiologic:	Opacitate	Totală/subtotală	
		Localizată	
		Rotundă	
		Inelară	
		Nodulară	
	Hipertransparentă		
	Sindromul patologiei hilului pulmonar		
	Sindromul patologiei desenului pulmonar	Reducerea desenului pulmonar	
		Accentuarea desenului pulmonar	
		Deformarea desenului pulmonar	
După localizarea procesului patologic:	Sindrom parietal	Patologia țesuturilor moi	
		Patologia osoasă	
	Sindrom pleural	Exudat pleural	
		Pneumotorax	
		Hidropneumotorax	
		Calcinate pleurale	
	Sindrom mediastinal	Prezența aerului în mediastin	
		Prezența lichidului în mediastin	
		Prezența țesutului anormal în mediastin	
	Sindrom pulmonar	Alveolar	
		Interstițial	
		Bronșic	
		Vascular	
Parenhimatos:		Nodular	
		Cavitar	

III. IMAGISTICA SISTEMULUI CARDIOVASCULAR

Figura 3.1.

Aprecierea indicelui cardio-toracic (ICT)



- Indicele cardio-toracic (ICT) prezintă raportul diametrelor transversale maxime ale umbrei cardiace și ale peretelui toracic, măsurate pe un clișeu radiografic de față (în plan frontal).

Tabelul 3.1.

ICT normal

Vârsta	ICT normal
noi-născuți	până la 0,58
adolescenți și adulți	0,44-0,48
vârstnici	0,50-0,55

Circulația pulmonară normală (circuitul mic)

Particularitățile circulației sanguine pulmonare	Desenul pulmonar normal
<ul style="list-style-type: none"> • Presiunea joasă în vasele pulmonare (25/10 mm Hg) • Rezistența joasă a peretelui vaselor circuitului pulmonar • Funcția de depanare a sângelui • Prezența vaselor ambelor circuite (pulmonar și sistemic) • Prezența anastomozelor artero-venoase și veno-arteriale (în mod normal, prin anastomoze circulă $\leq 1\%$ din minut-volum al circuitului mic) • Dependența de mișcări respiratorii 	<ul style="list-style-type: none"> • Este constituit de artere și vene pulmonare (la persoane de vârstă tânără și medie; la vârstnici (după 50-55 ani) în structura desenului pulmonar apare de asemenea țesut conjunctiv interstițial) • Vasele se divizează dihotomic (fiecare se împarte în 2) • Diametrul fiecărui vas mai mic este de 2 ori mai mic decât diametrul vasului precedent • La radiograma în ortostatism, desenul pulmonar este mai pronunțat în regiunile inferioare • La distanța de 1,5-2 cm de la peretele toracic, desenul pulmonar nu se mai vizualizează (“mantaua pulmonară”, segmentul capilar) • Arterele pulmonare în regiunile bazale au direcția radială • Venele pulmonare în regiunile bazale au direcția orizontală, mai pronunțată în regiunile medii și inferioare • Hilurile pulmonare normale: la adulți lățimea hilului drept $\leq 14 -15$ mm și este egală sau cu 1-2 mm mai mică decât lățimea spațiului între hilul drept și conturul cordului

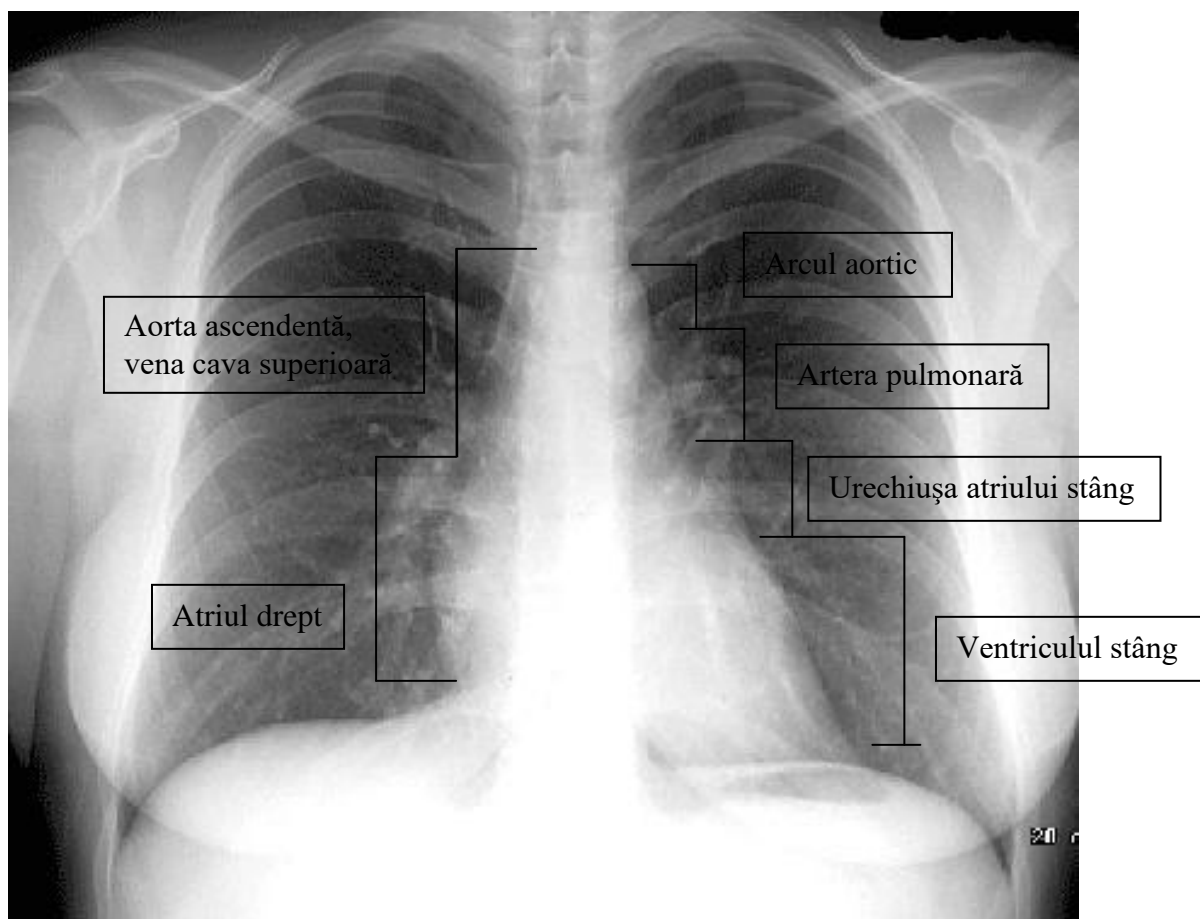
Modificările desenului pulmonar în patologia cordului

Sindrom patologic	Cauză	Modificările desenului pulmonar	Patologia în care au loc schimbările indicate
Hipovolemie	Micșorarea cantității de sânge care vine în circuitul pulmonar în sistola	<ul style="list-style-type: none"> • Hipertransparența câmpurilor pulmonare • Arterele pulmonare periferice îngustate • Hilurile pulmonare îngustate, cu structura păstrată (uneori nu se vizualizează cert) • Arcul arterei pulmonare poate fi concav; bombat sau normal 	Malformațiile cardiace congenitale cu micșorarea volumului circuitului mic
Hipervolemie	Mărirea cantității de sânge care vine în circuitul pulmonar în sistola	<ul style="list-style-type: none"> • Dilatarea vaselor pulmonare • Câmpurile pulmonare transparente • Hilurile dilatate, cu structura păstrată • Opacități nodulare în vecinătatea hilurilor (vasele dilatate în secțiunea transversală) • Golful cardiac de regulă nivelat, bombează arcul arterei pulmonare 	Malformațiile cardiace congenitale cu mărirea volumului circuitului mic

Congestie venoasă	Dereglările returului venos pulmonar	<ul style="list-style-type: none"> • Omogenizarea hilurilor • Diminuarea transparenței câmpurilor pulmonare • Contur vaselor și a bronșiilor devine neclar • Linii Kerley 	<ul style="list-style-type: none"> - Stenoza mitrală congenitală și dobândită - Insuficiența mitrală - Insuficiența ventriculară stângă - Insuficiența cardiacă globală
Hipertensiune pulmonară	Mărirea rezistenței vasculare pulmonare	<ul style="list-style-type: none"> • Hilurile dilatate, cu structura păstrată <ul style="list-style-type: none"> • Opacități nodulare în vecinătatea hilurilor (vasele dilatate în secțiunea transversală) • Însărăcirea desenului pulmonar la periferie • Bombează arcul arterei pulmonare • Venele pulmonare îngustate 	Patologiile care duc la hipervolemie și congestie venoasă pulmonară în absența tratamentului timpuriu

Figura 3.2.

Convexitățile cordului. Radiografia cutiei toracice dorzo-ventrală



Caracteristica configurațiilor patologice ale cordului

Configurația cordului Caracteristica	Mitrală	Aortală	Tricuspidală (triunghiulară, trapezoidă, cardiomiopatică)
Unghiul atrio-vasal drept	Deplasat cranial	Deplasat caudal	Deplasat cranial
Golful cardiac	Nivelat, proieminează arcul arterei pulmonare	Pronunțat	Convexitățile cordului șterse, slab pronunțate
Butonul aortic	Micșorat sau dispare	Proeminează	
Dilatarea umbrei cordului	Poate fi dilatarea VS, mai mult sau mai puțin pronunțată. Poate fi dilatarea arcului AD și conturul dublu al marginii drepte ale cordului din contul AS mărit	Dilatarea VS Poate fi dilatarea aortei ascendente	Cordul este dilatat bilateral, „culcat” pe diafragmul
În ce patologii mai frecvent se întâlnește	<ul style="list-style-type: none"> •Valvulopatii mitrale •Defect septal atrial •Canalul arterial permeabil 	<ul style="list-style-type: none"> •Valvulopatii aortale •Coarctăție aortică •Hipertensiune arterială •Tetralogia Fallot 	<ul style="list-style-type: none"> •Pericardită exudativă cu exudat abundent •Valvulopatii polivalvulare inclusiv cea tricuspidiană •Cardiomiopatie dilatativă

Tabelul 3.5.

Informativitatea metodelor imagistice în diagnosticul patologiei cardiace

Semne	Metode imagistice					Metoda prioritara
	Metode radiologice cu contrast	CT	ECO	IRM	Medicina nucleara	
Cordul:						
Scimbările morfologice	++	+++	+++	+++	+	ECOCG
Starea funcțională	++	++	+++	+++	++	ECOCG
Funcția valvelor	+	+	+++	+++	-	ECOCG
Arterele coronariene	+++	++	-	++	-	Angio-coronarografia
Perfuzia și metabolism al miocardului	-	+	-	+++	+++	Investigația cu radionuclizi
Aorta toracică	++	+++	++	+++	+	CT, RMN

Consecutivitatea investigației primare a unui pacient cu patologie cardiovasculară

1.
 - Antecedente
 - Examinarea clinică
2. Electrocardiografia
3. Radiografia cutiei toracice dorzo-ventrală
4. Ecocardiografia
5. Concluzie diagnostică.
6. Dacă diagnosticul este imprecis, investigațiile funcționale și/sau investigațiile imagistice suplimentare:
 - Angiografia
 - Tomografia computerizată
 - IRM
 - Scintigrafia miocardului

IV. IMAGISTICA TUBULUI DIGESTIV ȘI ORGANELOR ANEXA

Tabelul 4.1.

METODE DE BAZĂ DE CONTRASTARE A TUBULUI DIGESTIV

Metoda	Substanțe de contrast utilizate	Scopul
În strat subțire	Radiopozitive (sulfat de bariu)	Vizualizarea reliefului mucoasei, pliurilor
Contrastare dublă	Radiopozitive (sulfat de bariu) + radionegative (aer)	Vizualizarea reliefului fin a mucoasei (ariilor gastrice). Depistarea formațiunilor vegetante
În repleție totală	Radiopozitive (sulfat de bariu)	Vizualizarea formei, poziției, dimensiunilor organului, peristaltismului

Figura 4.1.

Topografia organelor tubului digestiv

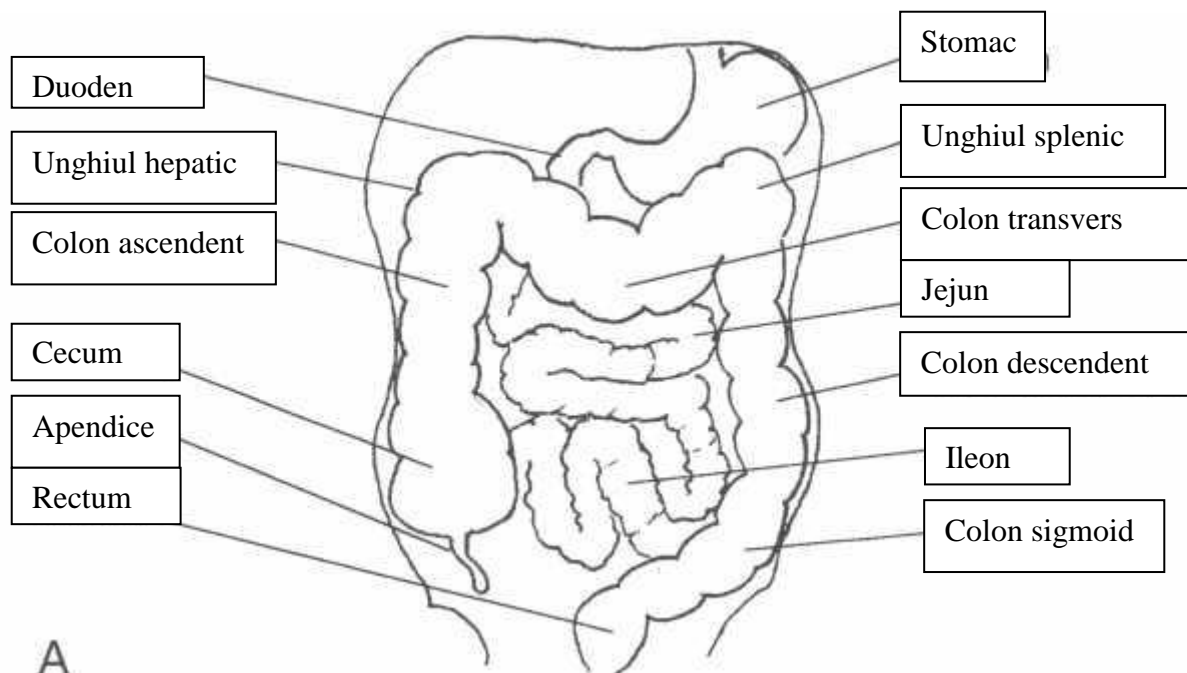
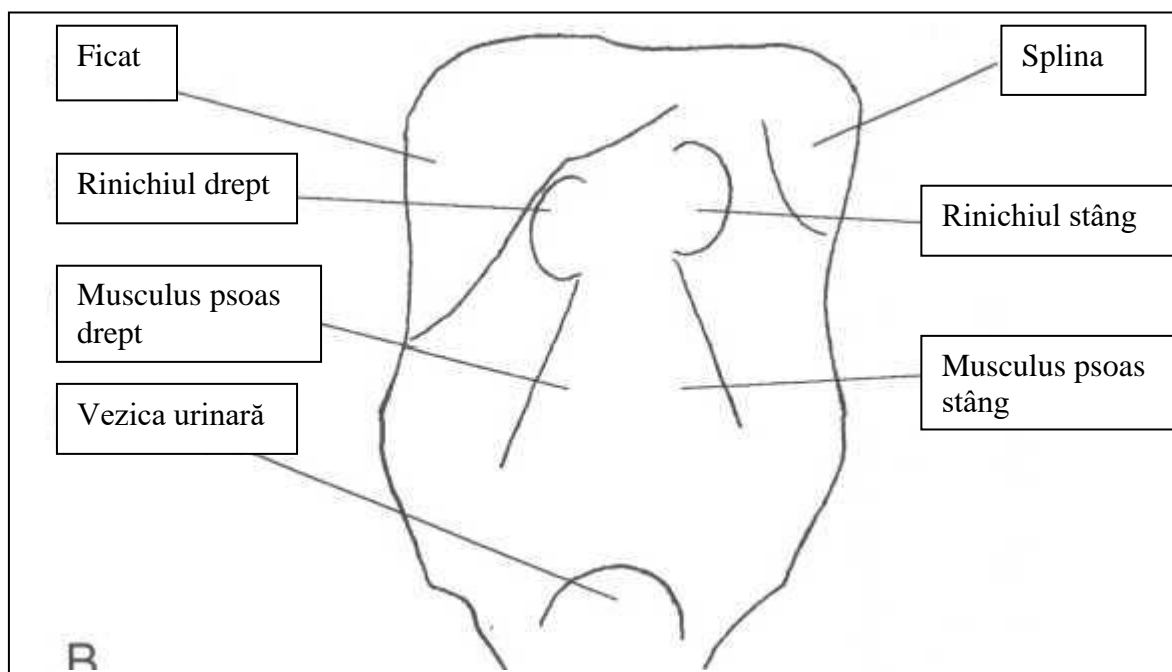


Figura 4.2.

Umbra organelor parenhimatoase abdominale. Radiografia abdominală pe gol.



Tabelul 4.2.

Radiografia abdominală pe gol în sindrom abdominal acut
(se efectuează în ortostatism)

Cauza sindromului de abdomen acut	Tabloul radiologic
Perforația unui organ cavităar	Pneumoperitoneum (prezența de aer liber în cavitatea abdominală care în poziția verticală a pacientului se localizează subdiafragmal)
Ocluzie intestinală	Niveluri hidroaerice

ANATOMIA RADIOLOGICĂ A ORGANELOR TUBULUI DIGESTIV

Organul	Localizare	Pliurile	Unele dimensiuni	Particularități
Esofag	Mediastinul posterior	Longitudinale	Lățimea maximală până la 2-3 cm	Strâmturile fiziologice de bază: <ul style="list-style-type: none"> • Faringo-esofagiană (nivelul vertebrei a VI cervicale) • La nivelul arcului aortic • La nivelul bifurcației traheei • Diafragmală
Stomac	Partea superioară stângă a cavității abdominale	Longitudinale în regiunea curvaturii mici, pe curvătura mare au direcția oblică și pot forma un contur zimțat		
Duoden	După stomac, caudal față de regiunea pilorică	Longitudinale în bulbul duodenal, transversale în alte porțiuni	Lungime 24 cm	Segmentul fix (în afara de bulbul). Formează cu jejunul unghiul Treitz
Jejun	Preponderent partea stângă a cavității abdominale, superior	Transversale („pana de puf”), pronunțate	Lungimea totală 2-3 m pe viu; pe cadavru circa 6 m	
Ileon	Preponderent central, în bazin mic	Transversale („pana de puf”), mai puțin pronunțate, puțin vizibile în regiunile distale		

Colon	Regiunile periferice ale cavității abdominale			Se vizualizează haustra coli, uneori taenia coli
--------------	---	--	--	--

Tabelul 4.4.

.TRANZITUL NORMAL AL SUBSTANȚEI DE CONTRAST PRIN TUBUL DIGESTIV DUPĂ INTRODUCERE PER OS

Compartimentul tubului digestiv	Începutul contrastării organului după introducerea perorală a substanței de contrast	Evacuarea completă a contrastului
Esofag	Imediat	5-7 secunde
Stomac	Câteva secunde	De la 1,5-2 la 4 ore; mai frecvent circa 1,5 ore
Duoden	30 secunde	
Jejun	40 secunde	3-5 ore
Ileon	Circa 1,5 ore	8-9 ore
Colon	3-4 ore (trecerea ileocecală și cecum)	Contrastarea completă a tuturor compartimentele ale colonului peste 18-24 ore

MODIFICĂRILE PATOLOGICE ALE TUBULUI DIGESTIV

FUNȚIONALE		MORFOLOGICE	
Modificări de tonus	Hipertonia	Modificări de poziție	Ptoza
	Hipotonia		Ascensiunea (inclusiv herniile)
	Atonia		Împingerea (deplasarea)
	Spasm		Torsiunile (volvulus)
Modificări de peristaltiam	Hiperkinezia	Modificări de mobilitate	Tracționarea
	Hipokinezia		Apariția mobilității la segmente normal fixe
	Akinezia		Diminuarea mobilității la organele în mod obișnuit mobile
Modificări de secreție	Hipersecreție	Modificări de dimensiuni	<u>Lungimea</u> Dolihosegmente
			Brahisegmente
Modificări de tranzit	Accelerarea		<u>Lățimea</u> Megasegmente
	Încetinnirea	Modificări de contur	Stenoza
	<u>Minus de umplere</u> Lacuna		
	Ancoșa		
	Incizura		
	Amputația		
	Amprenta		
		Rigiditatea	

Plus de
umplere Nișa
Diverticul
Spiculii

Modificări de forma

**Modificări
de relief** Dimensiunile
pliurilor Hipertrofie
Atrofie

Anomalii de
orientare ale
pliurilor Deviarea
Convergența
Înteruperea
Dezorganizarea

Tabelul 4.5.

DIAGNOSTICUL DIFERENCIAL AL STENOZELOR TUBULUI DIGESTIV

Caracteristica	Stenoza benignă	Stenoza malignă
Lungimea	Mare	Mică (scurtă)
Numărul	Unice sau multiple	Unice
Transversul	Axial	Asimetric
Modificarea de calibru se instalează:	Progresiv	Brusc
Pliurile	Nu se întrerup	Înteruperea, dezorganizarea
Alte semne posibile		Rigiditate, semiton

Investigația radiologică a arborelui biliar

Metoda de contrastare	Calea de introducere a substanței de contrast	Structurile vizualizate
Fără contrast (radiografia abdominală pe gol)		Calculi radiopozitivi în vezicula biliară și ducturile biliare
Colecistografia perorală	Per os	Vezica biliară
Colecistocolangiografia intravenoasă	intravenos	Vezica biliară, căile biliare
Colagniocolecistografie retrogradă endoscopică	Prin cateter care se introduce în coledoc prin sfincter Oddi, fiind introdus în duoden cu ajutorul unei sonde endoscopice	Arborele biliar, ductul pancreatic
Colangiografia transhepatică percutană	În ducturile biliare prin puncția percutană a ficatului	Căile biliare, uneori vezica biliară
Colangiografia intraoperatorie și postoperatorie	Prin cateter (tub t Kehr) plasat în ductul cistic, intraoperatoriu (de regulă, în timpul colecistectomiei). Investigația se efectuează în timpul operației sau în perioada postoperatorie	Căile biliare

SEMNELE IMAGISTICE IN AFECȚIUNILE HEPATICE

<u>Afecțiunile hepatice difuze</u>	Dimensiunile organului	Mărite Micșorate
	Structura	Neomogenă
	Ecogenitatea (în caz de USG)	Hiperecogenă
		Hipoecogenă
		Calcificări
	Vascularizarea	Neschimbată Semne de hipertensiune portală
<u>Afecțiunile hepatice în focar</u>	Dimensiunile	
	Localizarea	Lob Segment
	Numărul	Solitară
		Multipli
	Structura	Omogenă
		Neomogenă
	Densitatea	Solidă
		Fluidă
	Conturi	Nete
		Șterse
Infiltrative		

Semne indirecte Deformarea conturilor
Amprentări/amputări de structuri vasculare și/sau biliare

Modificări asociate Ciroza
Steatoza
Hipertensiunea portală

Ficatul normal

Omogen

**Structura
micronodulară**

**În regiunea hilului
formațiuni tubulare
cu pereții înguști**

Vena porta

Artera

Ductul hepatic

V. IMAGISTICA SISTEMULUI OSTEO-ARTICULAR

Schema 5.1.

Tipurile de fracturi

După mecanismul de formare	De forța		
	De stres („de oboseală”)		
	Prin arma de foc		
	Fracturi patologice		
După raportul între locul aplicării forței și locul fracturii	Directe		
	Indirecte		
După număr	Unice		
	Multipli		
	Cominutive		
	Simultane		
După traiectul fracturii	<u>Complete</u>	<u>Direcția liniei de fractură</u>	Transversală
			Oblică
	<u>Incomplete</u>	În „lemn verde”	În spirală
			Longitudinală
			În forma de T, V, Y
			Subperiostale
			Înfundate
			Tasate
	Fisuri		

Tabelul 5.1.

Modificările radiologice ale aparatului osteoarticular

<u>Modificările osoase</u>	Modificări de forma	Hiperostoza		
		Exostoza		
		Odeostoza („os sulfat”)		
		Scoliostoza		
		Atrofia		
	Modificări de dimensiuni	Aplazia		
		Hipoplazia		
		Hiperplazia		
		Displazia		
	Modificări de structură	Destructive	Osteoporoză	
			Osteoliză	
			Osteodestrucție	
			Osteonecroză	
		Constructive	Osteoscleroza	
			Modificările periostului: Periostită /periostoză	Lineara
Lamelară				
Dințată				
Spiculară				
Pinteni periostici („cozoroc”)				
Osificările heterogene				

	Modificări de poziție și ax	Traumatice	Fracturi
			Luxații
		Scoliostoze	
<u>Modificările articulare</u>	Modificări de spațiu articular	De înălțime	Lărgire
			Reducere
			Dispariție
	De formă		
	De transparență		
Modificările suprafețelor articulare			
<u>Modificările ale țesuturilor moi</u>	De volum	Îngroșare	
		Reducere în dimensiuni	
		Dislocare	
	De structura	Densificări	
		Calcificări	
	După etiologie	Primitive (proprie a țesutului)	Inflamatorii
			Traumatice
Tumori			
Secundare patologiei osoase			

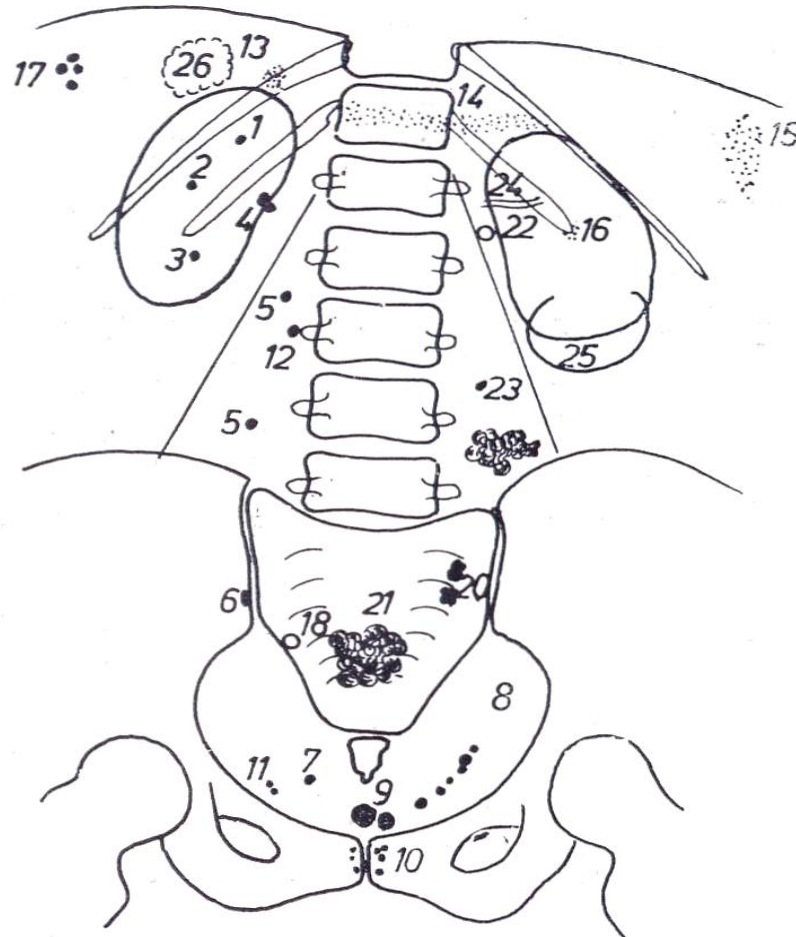
Tumorile osoase mai frecvent întâlnite

Tumorile benigne		Tumorile maligne	
Denumire	Din care țesut	Denumire	Din care țesut
Osteoblastoclastom Osteom osteoid Osteom	Osos	Osteosarcom	Osos
Condrom Condrioblastom Fibrom condromixoid	Cartilaginos	Condrosarcom	Cartilaginos
Osteocondrom	Osos și cartilaginos	Sarcom Ewing	Reticulo- endotelial
Mixom Lipom Fibrom	Conjunctiv	Sarcom reticular	Reticuloidal
Angiom	Vascular	Angiosarcom	Vascular
Granulom eozinofil	Reticuloidal, eozinofile	Fibrosarcom periostal	Periost

VI. IMAGISTICA SISTEMULUI RENO-URINAR

Figura 6.1.

Radiografia abdominală pe gol. Localizări posibile ale calculilor.

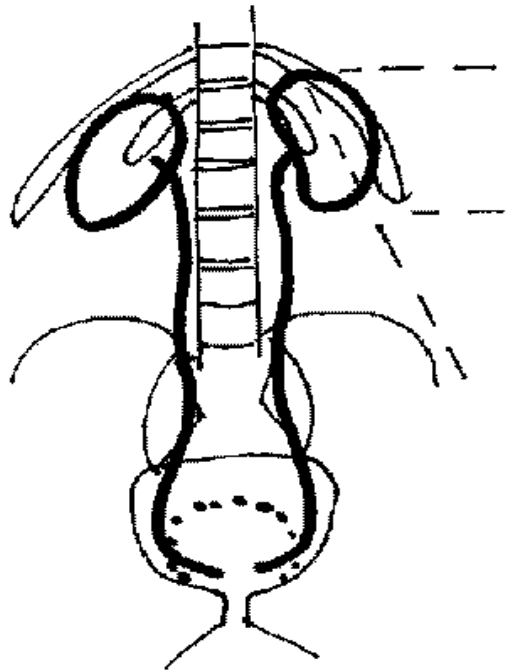


1. Calcul renal în calicele superior
2. Calcul renal în calicele mijlociu
3. Calcul renal în calicele inferior
4. Calcul renal în bazinet
5. Calculi ureterali
6. Calcul triunghiular cu contururi neregulate în ureter
7. Calcul al orificiului uretero-vezical

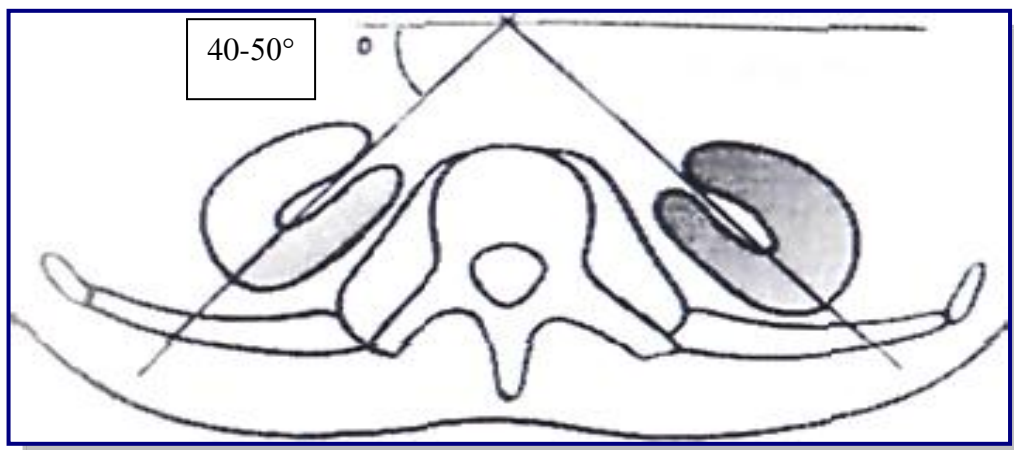
8. Numeroși mici calculi în lanț în partea inferioară a ureterului
9. Calculi în vezică urinară
10. Calculi ai prostatei
11. Fleboliți
12. Punct de osificare deprins de apofiza transversă a vertebrei a 3-a lombară
13. Calcificări în glanda suprarenală dreapta
14. Calcificări pancreatice
15. Calcificări splenice
16. Cartilaj costal calcificat
17. Calculi biliari
18. Calcul apendicular
19. Ganglion retro-peritoneal calcificat
20. Ganglioni calcificați
21. Fibrom calcificat
22. Vas renal calcificat
23. Ganglion mezenteric calcificat
24. Arteră splenică calcificată
25. Perete calcificat al unui chist (rinichiul stâng)
26. Chist hidatic calcificat (ficat)

Figura 6.2. (a, b)

Topografia renală



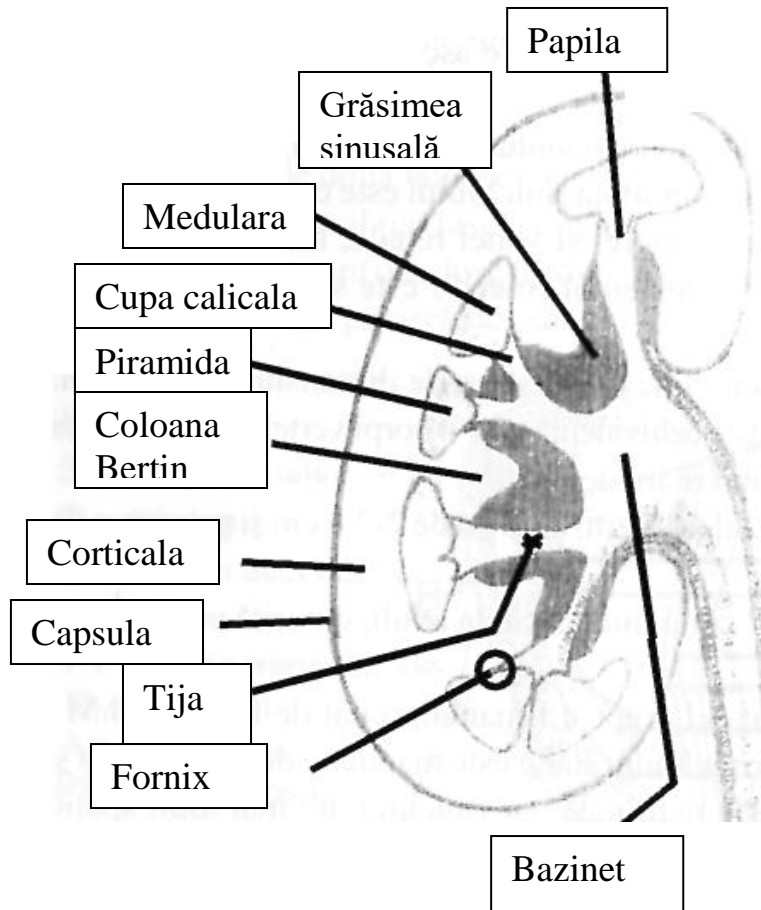
a)



b)

Figura 6.3.

Structura renală



POZIȚIA RINICHIULUI

Perioada vieții	Poziția rinichiului	Orientarea bazinetului
Intrauterină	În pelvis	Orientat lateral
< 4 ani	Urcă treptat spre loja lombodiafragmatică	Suferă un proces de rotație în jurul axului longitudinale
> 4 ani	Situat în fosele lombodiafragmatice pe părțile laterale ale coloanei vertebrale, retroperitoneal, între vertebra toracică a XI-a și lombară a II-a - a III-a.	Orientat medial

Schema 6.1.

Anomalii de dezvoltare ale sistemului reno-urinar**Anomalii de număr****Agenezia renală**

- absența rinichiului (mai frecvent în stânga)
- absența arterei renale.
- Hipertrofia compensatorie a rinichiului contralateral

Aplazia renală

- există mugurele embrionar renal
- rinichi rudimentar, nefuncțional, degenerat chistic, calcificări
- artera renală hipoplazică
- bazinetul, ureterul lipsesc - ureter orb

Rinichi supranumerar

- rinichi independent cu cavități excretorii și vascularizație proprie
- rinichi ectopic, lombar inferior
- ureter - abuşare ectopică

Anomalii de mărime	<u>Dedublarea rinichiului</u>	<ul style="list-style-type: none"> • masă parenchimatoasă comună, dar cu două sisteme cavitate, inegale • duplicitatea reno-ureterală completă • duplicitatea reno-ureterală incompletă <ul style="list-style-type: none"> • parțială • totală • uni sau bilaterală 					
	<u>Hipoplazia renală</u>	<ul style="list-style-type: none"> • rinichi mare, de obicei bilateral • parenchimul renal gros • cavități excretorii cu diametrul crescut • vase cu diametrul crescut • proporțiile renale armonioase • rar unilateral - hipertrofie compensatorie (în agenezie, hipoplazie) 					
Anomalii de formă	<u>Presistența lobulației fetale</u>	<ul style="list-style-type: none"> • normal – dispare după 4 ani • rinichi cu contur poliarcuat, vascularizație normală, cavități excretorii normale 					
	<u>Fuziunea renală</u>	<table border="0"> <tr> <td data-bbox="850 1171 1015 1290">▪ forma bilaterală simetrică</td> <td data-bbox="1139 1171 1433 1344"> <ul style="list-style-type: none"> • Rinichi în potcoavă • Rinichi în forma de S („sigmoid”) </td> </tr> <tr> <td data-bbox="850 1344 1027 1462">▪ forma bilaterală asimetrică</td> <td data-bbox="1139 1344 1433 1516"> <ul style="list-style-type: none"> • Rinichi în forma de L • Rinichi în forma de galeată </td> </tr> <tr> <td data-bbox="850 1516 1031 1630">▪ forma unilaterală asimetrică</td> <td></td> </tr> </table>	▪ forma bilaterală simetrică	<ul style="list-style-type: none"> • Rinichi în potcoavă • Rinichi în forma de S („sigmoid”) 	▪ forma bilaterală asimetrică	<ul style="list-style-type: none"> • Rinichi în forma de L • Rinichi în forma de galeată 	▪ forma unilaterală asimetrică
▪ forma bilaterală simetrică	<ul style="list-style-type: none"> • Rinichi în potcoavă • Rinichi în forma de S („sigmoid”) 						
▪ forma bilaterală asimetrică	<ul style="list-style-type: none"> • Rinichi în forma de L • Rinichi în forma de galeată 						
▪ forma unilaterală asimetrică							
Anomalii de poziție	<u>Ectopia</u>	<ul style="list-style-type: none"> • ectopie cranială – rinichi intratoracic • ectopie caudală – lombar inferior, rinichi pelvian, presacrat • ectopie încrucișată 					
	<u>Malrotația</u>	<ul style="list-style-type: none"> • hilul este anterior, posterior, extern • artere renale multiple cu emergență atipică 					

Anomalii de structură ale parenhimului

Boli renale chistice displazice

- rinichiul multichistic
- displazia chistică segmentară
- hipoplazia renală cu displazie plurichistică
- chiste multiple asociate cu obstrucția căilor urinare

Boli renale chistice ereditare

- boala polichistică hepatorenală
- boala chistică a medularei
- boala microchistică renală cu sindrom nefrotic congenital

Chisturile renale în sindroamele malformative ereditare

- scleroza tuberoasă Bourneville
- maladia Lindaun
- sindrom hepato-cerebro-renal

Anomalii vasculare renale

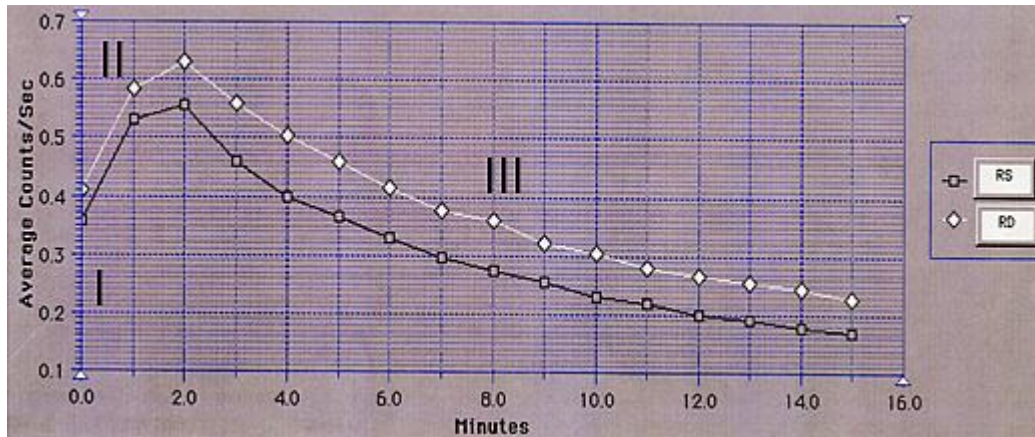
- Artere renale multiple - (artere accesorii) polare (aberrante) 43,5% (Hellström)
- Absența arterelor renale, hipoplazie

Malformații ale căilor excretorii

- Duplicitatea pielocaliceală
- Microcalicele
- Megacalicioza (hipoplazia piramidelor, corticale intacte) – tije caliceale largi
- Ureterul orb
- Diverticulul caliceal
- Ureterocelul - dilatare sacciformă a ureterului terminal 0,5-4cm (cap de șarpe)
- Ectopii ale ostiului ureteral
- Ureter retrocav
- Hidronefroză congenitală - displazie neuromusculară parietală
- Stricturi ureterale congenitale, localizare - joncțiunea pelo-caliceala, joncțiunea ureterovezicală
- Alte malformații - stenoza, membrane endoluminale, torsionări, bride

Figura 6.4.

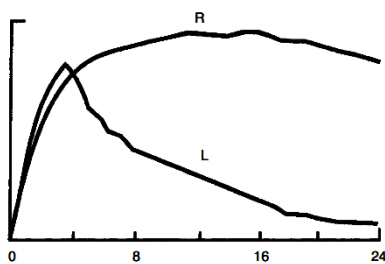
Explorarea cu radionuclizi – renografia. Segmentele curbei renale.



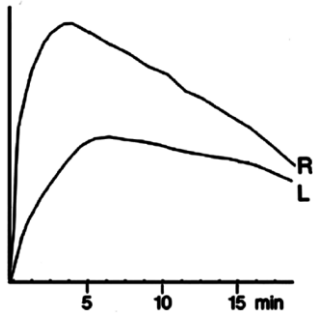
- I. Segment vascular
- II. Segment de acumulare (filtrare/secreție)
- III. Segment de eliminare (excreție)

Figura 6.5.

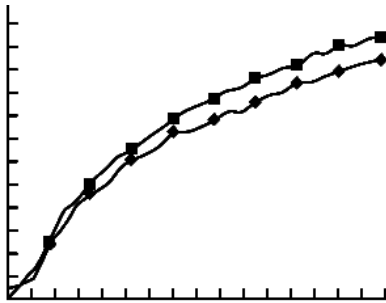
Modificările patologice ale curbei renale



a) Modificare de tip obstructiv - la nivelul rinichiului stâng



b) Reducerea funcției renale - pe stânga



c) Insuficiență renală cronică

Bibliografie

1. Grancea V. Bazele radiologiei și imagisticii medicale. București, 1996, 329 p.
2. Misra R., Planner A., Uthappa M. A-Z of Chest Radiology. Cambridge University Press, 2007, 211 p.
3. Monnier J.P., Tubiana J.M. Radiodiagnostic. Paris, Masson, 1999, 473 p
4. Ouellette H., Tetrault P. Clinical radiology made ridiculously simple. USA, Miami, 2003
5. Sutton D. Textbook of Radiology and Imaging. Volume I. Elsevier Science, 2003, 930 p.
6. Sutton D. Textbook of Radiology and Imaging. Volume II. Elsevier Science, 2003, 1022 p.
7. Șerban A.G.. et al. Radiologie și imagistica medicală. Editura a II. București, 2009, 416 p.
8. Volneanschi V., Matcovschi S., Dionidis I., Gîțlan I. Radiodiagnostic. Radioterapie. Chișinău, 2000, 382 p.
9. Зегенидзе Г.А. – ред. Клиническая рентгенорадиология. Руководство в 5 томах. Том 1. Москва, 1983. 433 стр.
10. Илясова Е.Б., Чехонацкая М.Л., Приезжева В.Н. Лучевая диагностика. Москва, 2009, 275 стр.
11. Линдендратен Л,Д., Королук И.П. Медицинская радиология. Москва, 671 стр.