MINISTERUL SĂNĂTĂŢII, MUNCII ŞI PROTECŢIEI SOCIALE AL REPUBLICII MOLDOVA UNIVERSITATEA DE STAT DE MEDICINĂ ŞI FARMACIE „NICOLAE TESTEMIŢANU”

EXAMENUL RADIOIMAGISTIC AL TUBULUI DIGESTIV

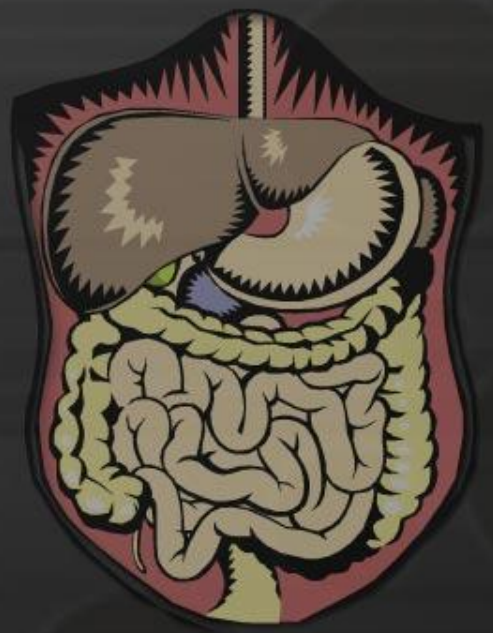

Catedra de Radiologie și Imagistica medicală
Șef catedră Codreanu Ion
Asistent Universitar Cocarcea Victor

Metode de investigare imagistică

1. **Radiografia abdomenului pe gol / simplă**
2. **Radioscopia (Examenul fluoroscopic)**
3. **Examenul baritat** (simplu și în dublu contrast)
4. **Ultrasonografia**
5. **Tomografia computerizată (CT)**
6. **Imagistica prin rezonanță magnetică (IRM)**
7. **Angiografia** (aorta, trunchiul celiac, arterele mezenterice)
8. **Imagistica cu radionuclizi:**
   - **Scintigrafia plană (statică și secvențială / dinamică);**
   - **Tomoscintigrafia de monoemisie (SPECT)**
   - **Tomografia cu emisie de pozitroni (PET)**

Radiografia abdomenului pe gol

Indicatii:

1. Ocluzie intestinala
2. Traumatism abdominal(Perforatie unui organ cavitar)
3. Abdomen acut
4. Corp strain(localizarea)

Radiografia se efectuează ca regulă în poziţia ortostatică a pacientului. Semnele radiologice, care sugerează diagnosticul de ocluzie la nivelul intestinului subţire, reflectă **acumularea aerului şi lichidelor proximal de obstacol şi golirea intestinului – distal**.

Astfel de semne includ vizualizarea anselor dilatate ale intestinului subţire şi niveluri hidroaerice multiple (numite şi „cuiburile de rândunică”, sau semnul lui Kloiber), localizate în diferite zone pe radiografia efectuată în poziţia ortostatică a pacientului sau în decubit lateral. Dilatarea anselor intestinului subţire se consideră când ele au diametrul mai mare de 2,5 cm. (clasa de recomandare I)

Nivelul hidroaeric Kloiber este semnul de bază la radiografia simplă a abdomenului

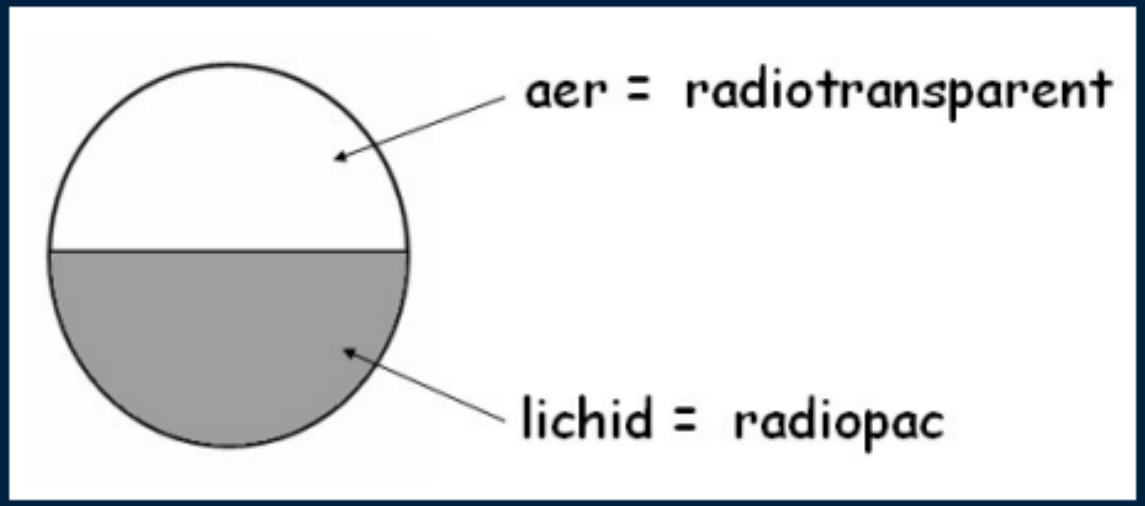

În ocluzia intestinală ansele intestinale au un conţinut lichidian (radioopac) care se aşează decliv şi un conţinut aeric (radiotransparent) care se ridică în partea superioară.

Bowel obstruction

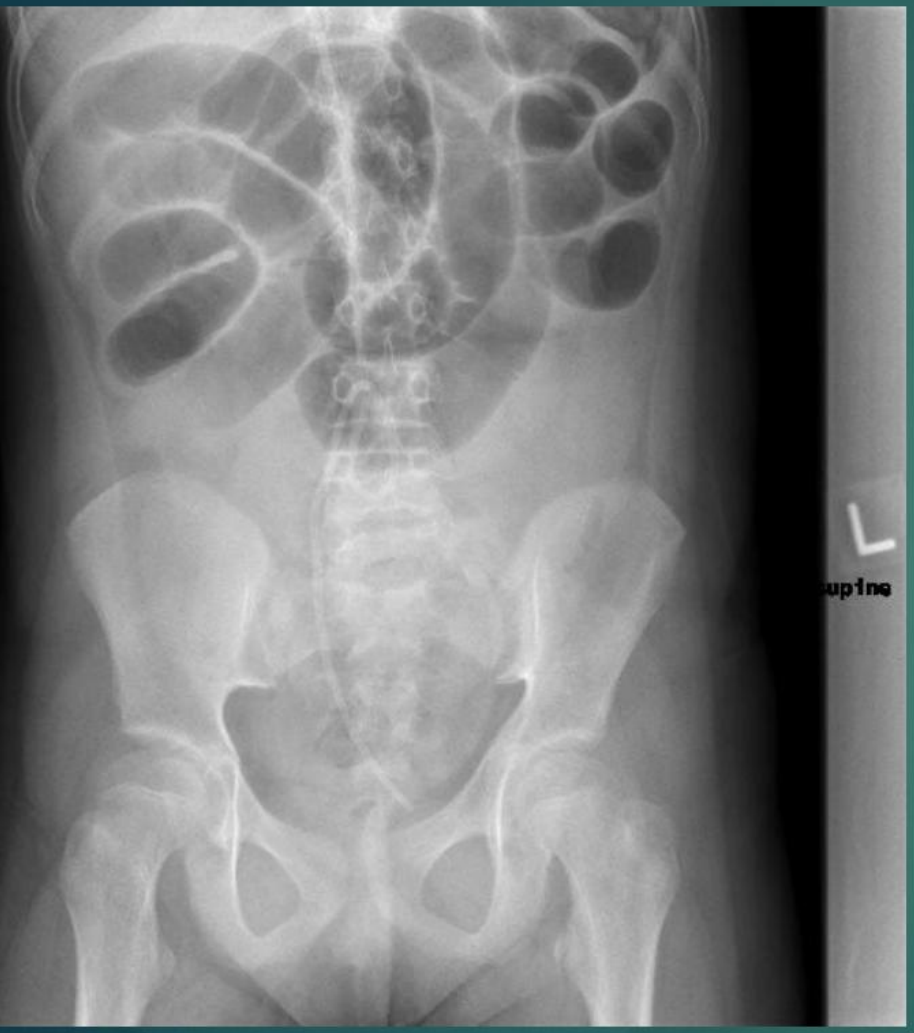

Abdominal x-ray, supine and upright in the same patient

Bowel obstruction

Ocluzie intestinală

Normal

Bowel obstruction

Semnele radiologice în ocluzia intestinală înaltă

A. Radiografia simplă va constata:

- aer în lumenul intestinului subţire (în normă nu se vizualizează)
- nivele hidroaerice: semnul lui Kloiber
- anse dilatate în formă de arcade
- tuburi de orgă
- aer în calea biliară principală (pneumocholie) datorită fistulei colecitoduodenale şi calcul biliar în intestin (sindromul Bouveret)

Semnele radiologice în ocluzia intestinală înaltă

Radiografia simplă

1.Anse dilatate în formă de arcade

2.Nivele hidroaerice Kloiber

Semnele radiologice în ocluzia intestinală înaltă

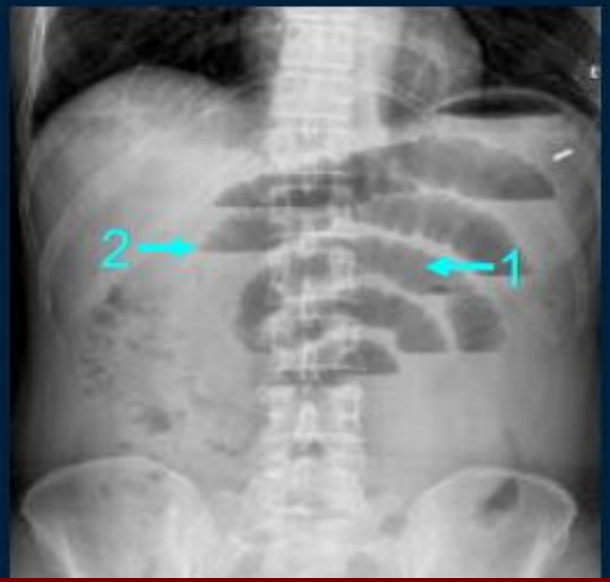

Radiografia simplă

1.Anse dilatate în formă de arcade

2.Nivele hidroaerice Kloiber

Semnele radiologice în ocluzia intestinală joasă

A.Radiografia simplă va constata:

- nivele hidroaerice,care sunt mai puţine la număr,de dimensiuni mari,localizate lateral
- semnul “camerei de bicicletă”
- plicile semilunare

Radiografia simplă

1.Nivel hidroaeric Kloiber
2.Semnul “camerei de bicicletă”
3.plicile semilunare

Ansa de garda

- „ansa de gardă” sau „ansa santinelă” (distensia gazoasă a unei anse intestinale)

DUREREA ABDOMINALĂ

POSIBILE PATOLOGII ÎN FUNCȚIE DE LOCALIZARE

EPIGASTRU
În coșul pieptului

Ulcer gastro-duodenal
Gastrită
Reflux gastro-esofagian
Intoxicație alimentară

Hepatită
Pancreatită
Colică biliară
Hernie epigastrică sau hiatală
Infarct miocardic

DREAPTA ▼ ▼ STÂNGA

HIPOCONTRU DR
Subcostal în dreapta

Hepatită acută / cronică
Ciroza | Cancer hepatic
Abces hepatic | Chist hidatic
Colecistită
Litiază biliară (colică biliară)
Cancer de căi biliare
Pneumonie bazala dreaptă

HIPOCONTRU ST
Subcostal în stânga

Gastrită | Ulcer gastric
Pancreatită
Infarct splenic | Hipersplenism
Pneumonie bazală stângă
Costocondrită
Litiază renală st.

FLANC DREPT
Lombar, lateral dreapta

Pielonefrită
Litiază renală (calculi)
Apendicită
Constipație
Colon iritabil
Patologie intestinală

FLANC STÂNG
Lombar, lateral stânga

Pielonefrită
Litiază renală (calculi)
Constipație | Colon iritabil
Diverticulită
Boala Chron | Colita ulcerativă
Cancer de colon

FOSA ILIACĂ DR
În dreapta jos

Apendicită
Infecție urinară
Constipație | Colon iritabil
Hernie inghinală
Ruptură chist ovarian
Endometrioză
Sarcină ectopică

FOSA ILIACĂ ST
În stânga jos

Constipație | Colon iritabil
Diverticulită | Cancer colon
Boala Chron | Colita ulcerativă
Hernie inghinală
Ruptură ovar | Chist ovarian
Endometrioză
Sarcină ectopică

MEZOGASTRU
Periombilical (în jurul buricului)

Gastro-duodenită
Ulcer gastro-duodenal
Pancreatită
Constipație

HIPOGASTRU
Subombilical (mai jos de buric)

Cistită | Litiază urinară | Cancer vezică
Retenție acută de urină
Constipație | Colon iritabil | Cancer colo-rectal

ROMEDIC

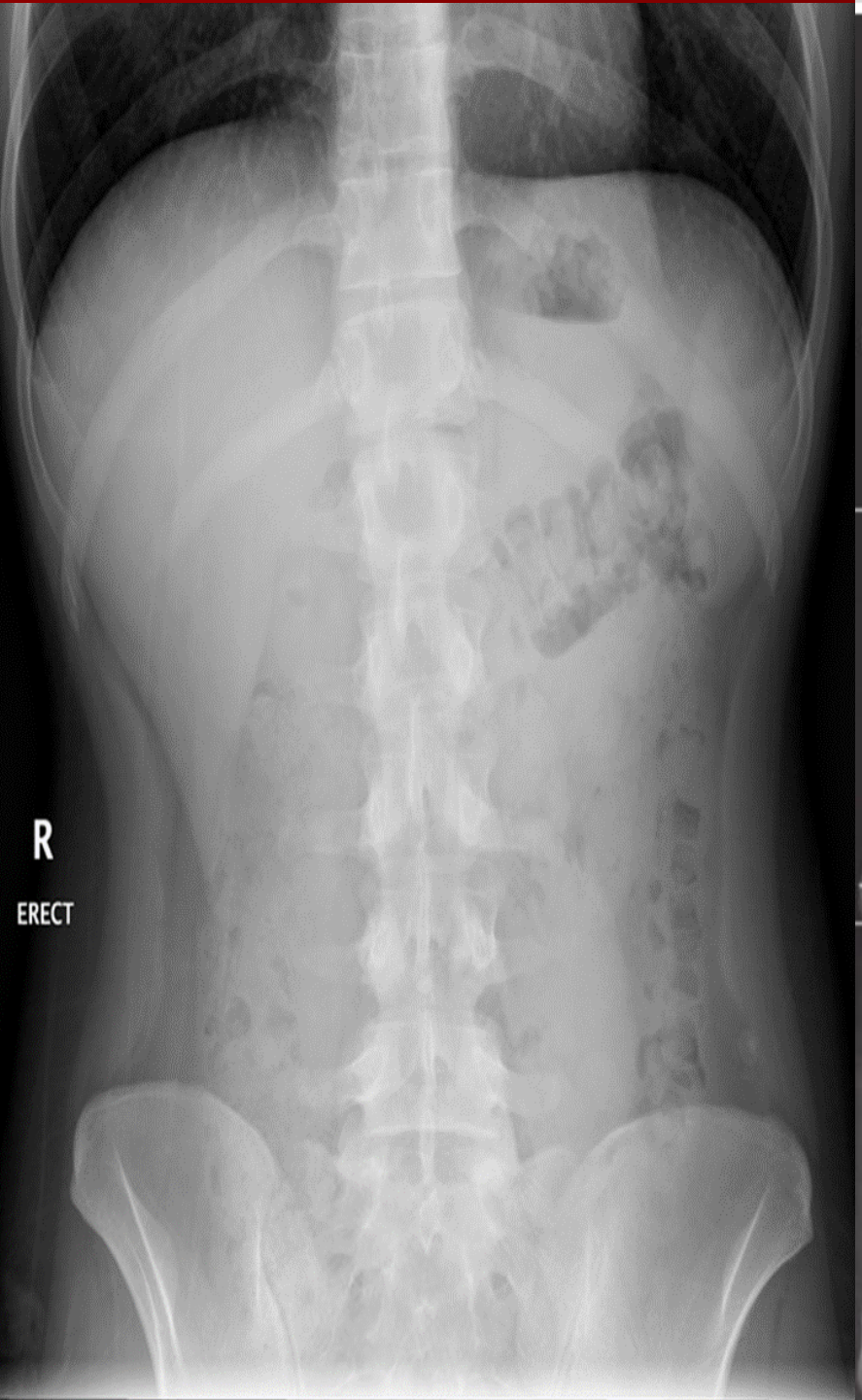
R
ERECT

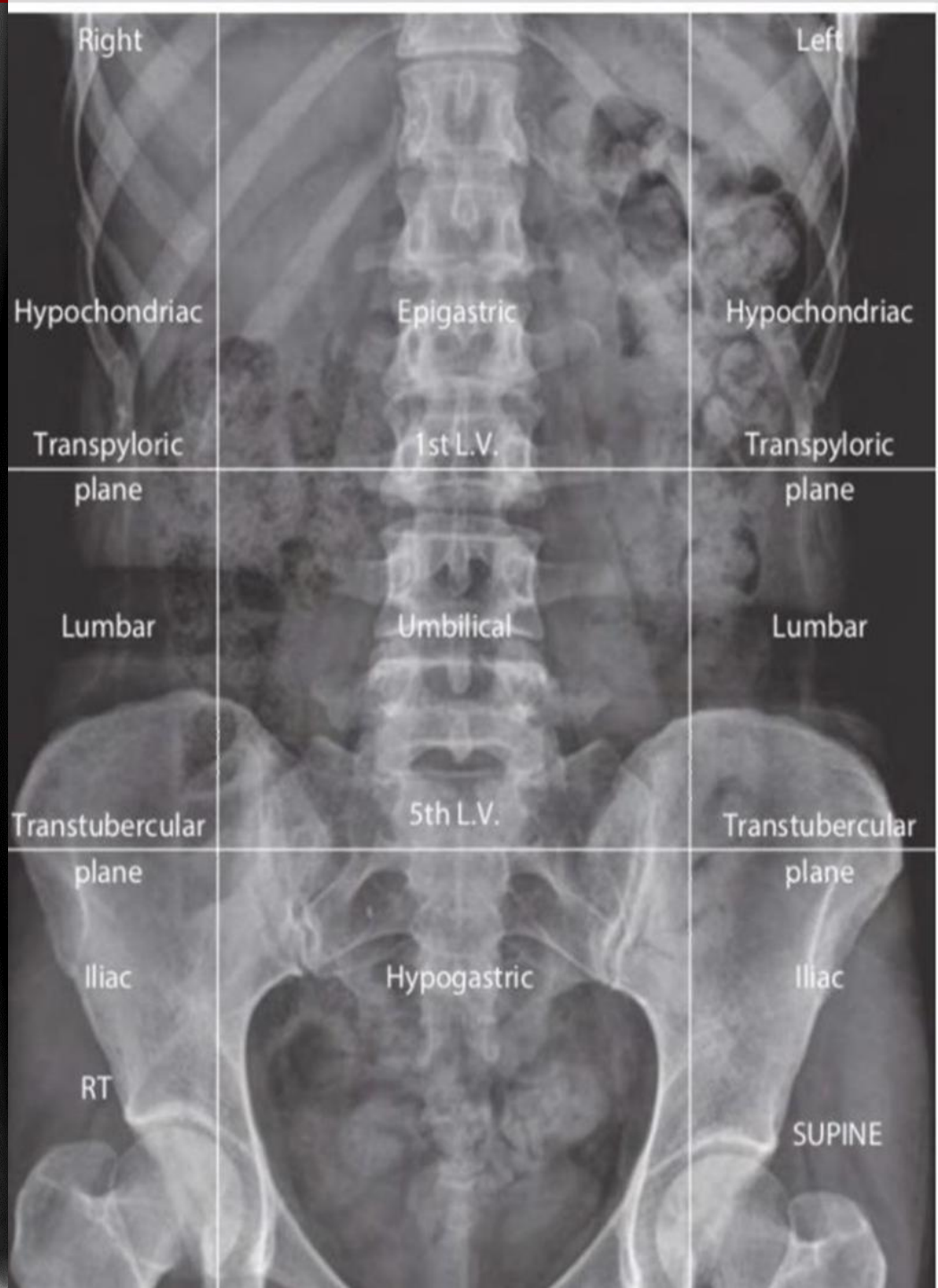
Right
Left
Hypochondriac
Epigastric
Hypochondriac
Transpyloric
plane
1st L.V.
Transpyloric
plane
Lumbar
Umbilical
Lumbar
Transtubercular
plane
5th L.V.
Transtubercular
plane
Iliac
Hypogastric
Iliac
RT
SUPINE

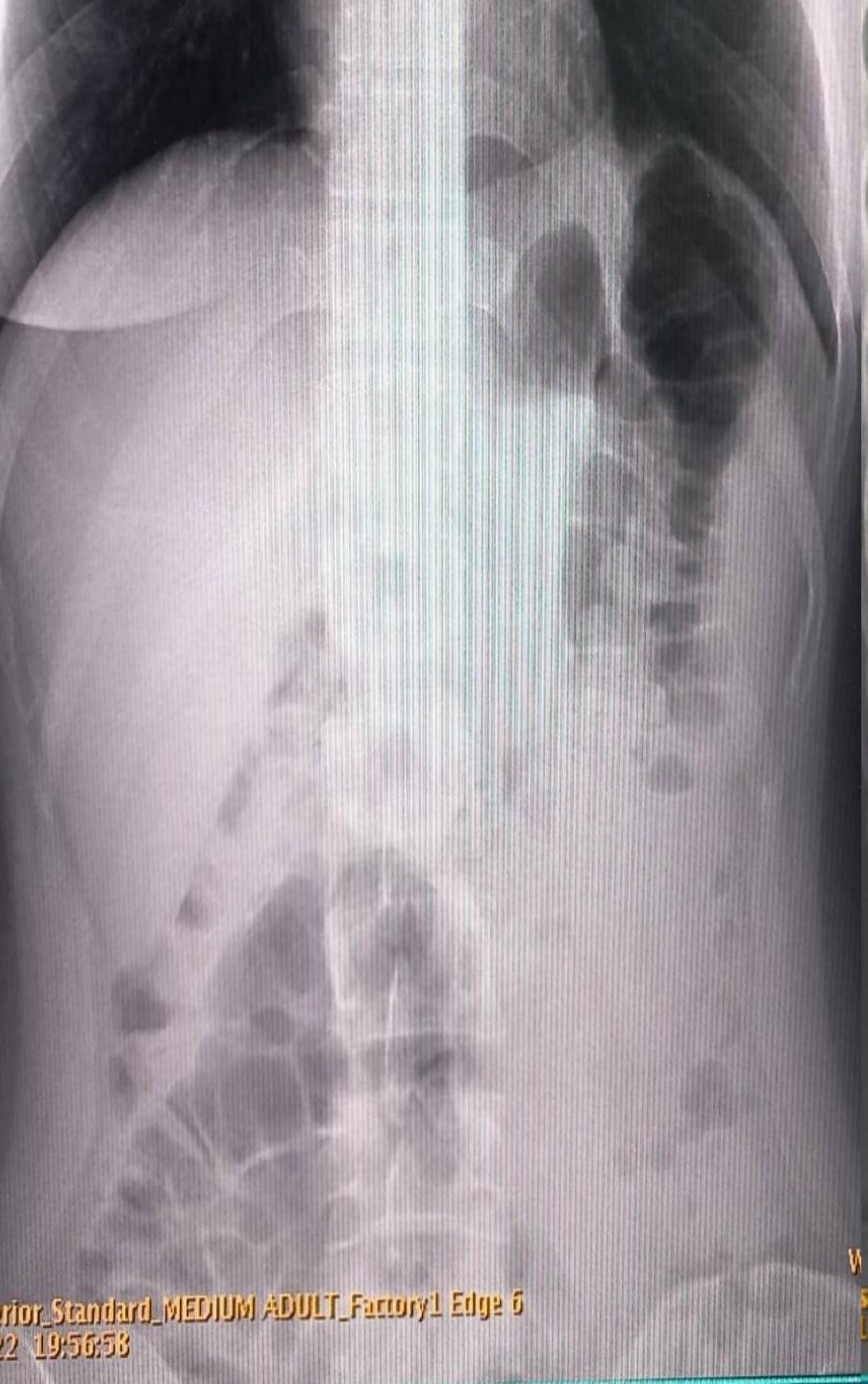
rior_Standard_MEDIUM ADULT_Factory1 Edge 6
22 19:56:58

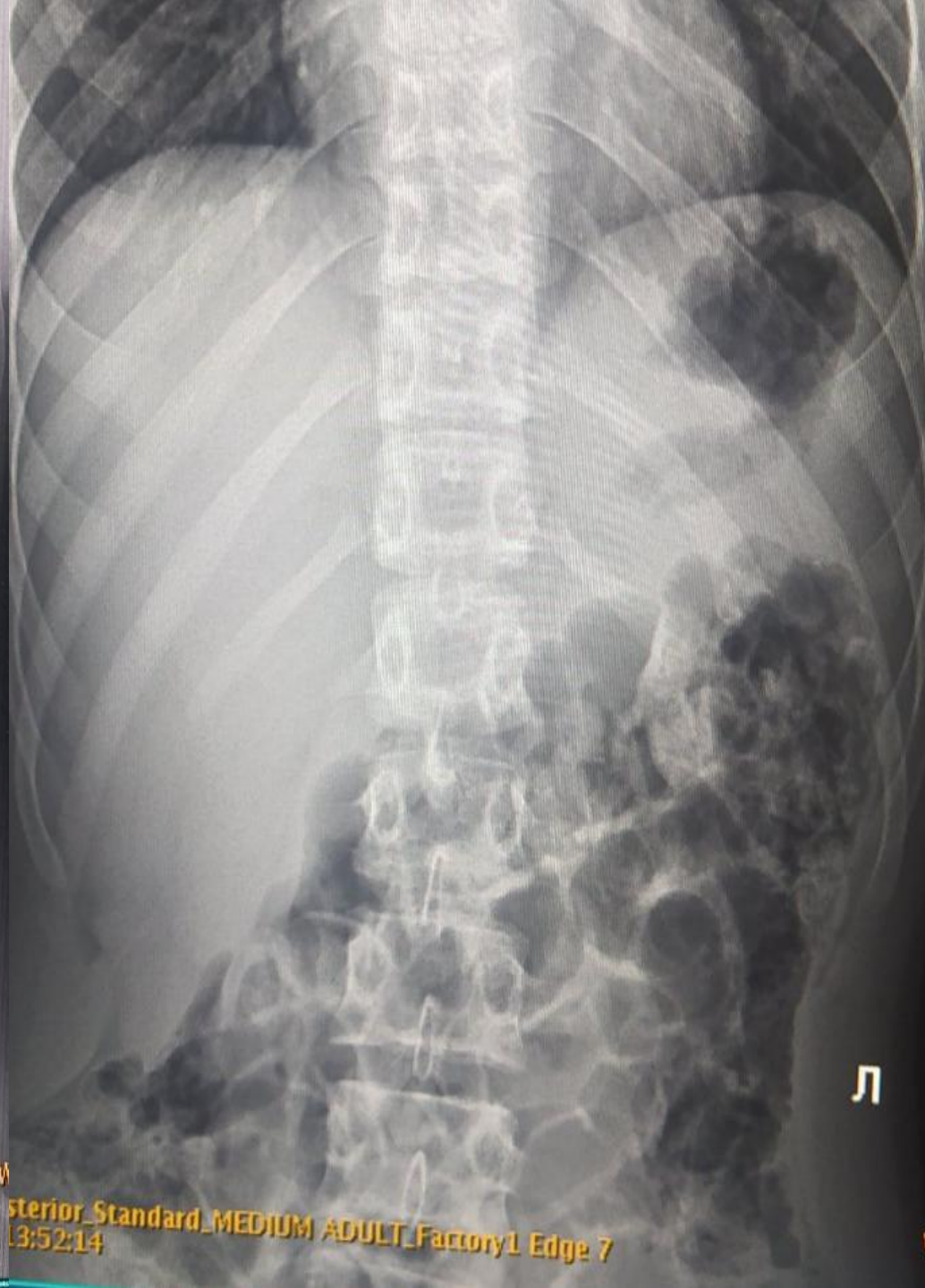
Л
sterior_Standard_MEDIUM ADULT_Factory1 Edge 7
13:52:14

What to examine?

- Air (bowel gas)
- Bone density
- Calcifications
- Soft tissues

Spleen
Splenic Flexure
Left Kidney
12th Rib
Psoas Muscle
Descending Colon
Iliac Wing
Left Femur
Symphysis Pubis
R
wiki

Diaphragm
T12
Ribs
L1
L2
L3
L4
L5
Ilio-sacral joint
Ilium
Sacrum
Femoral head
Hip joint
Coccyx
Superior pubic ramus

DEI: 0.44
Л

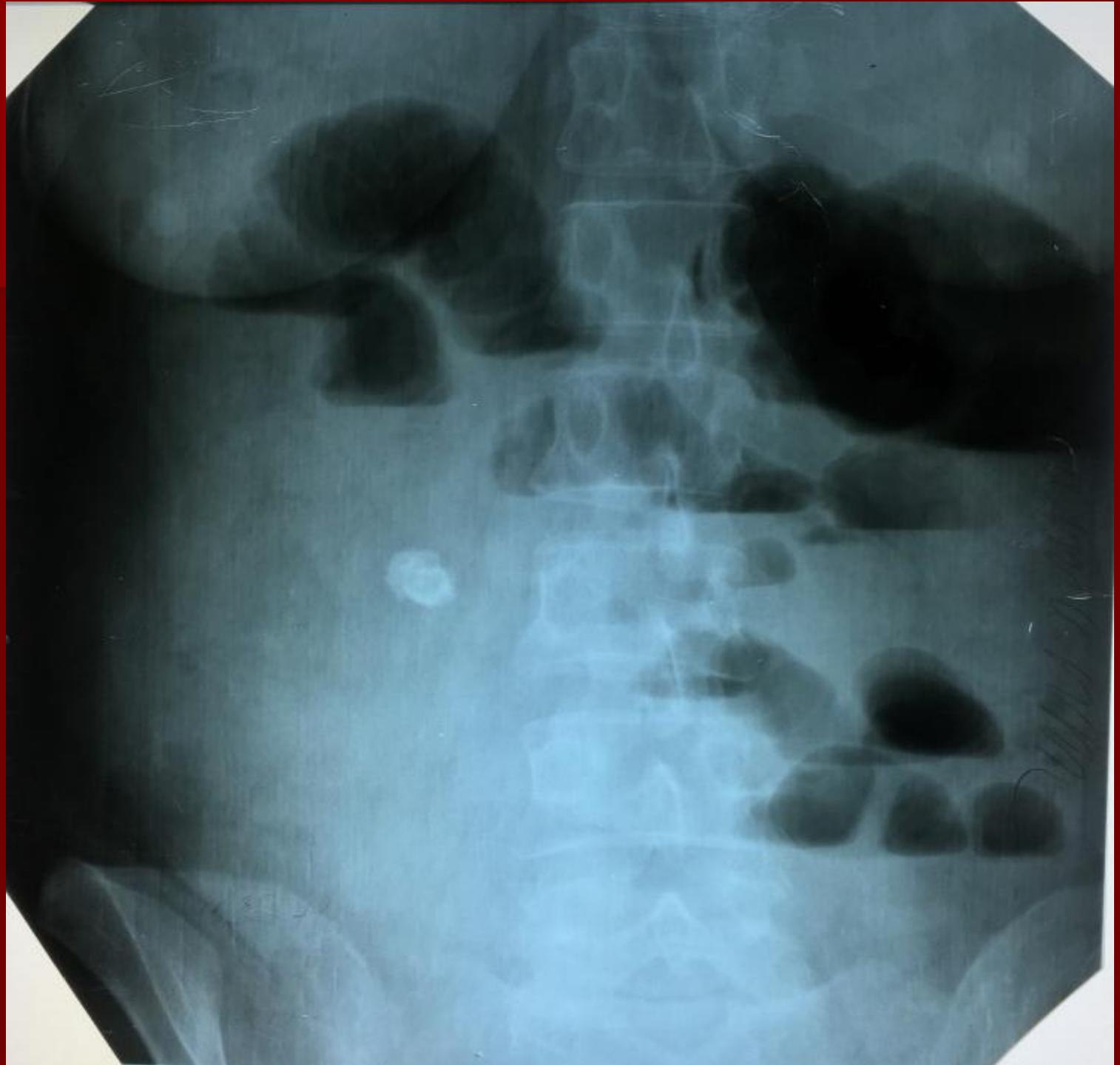

Calcifications: calcificate în parenchim, care indică un puseu acut al unei pancreatite cronice

Chronic pancreatitis

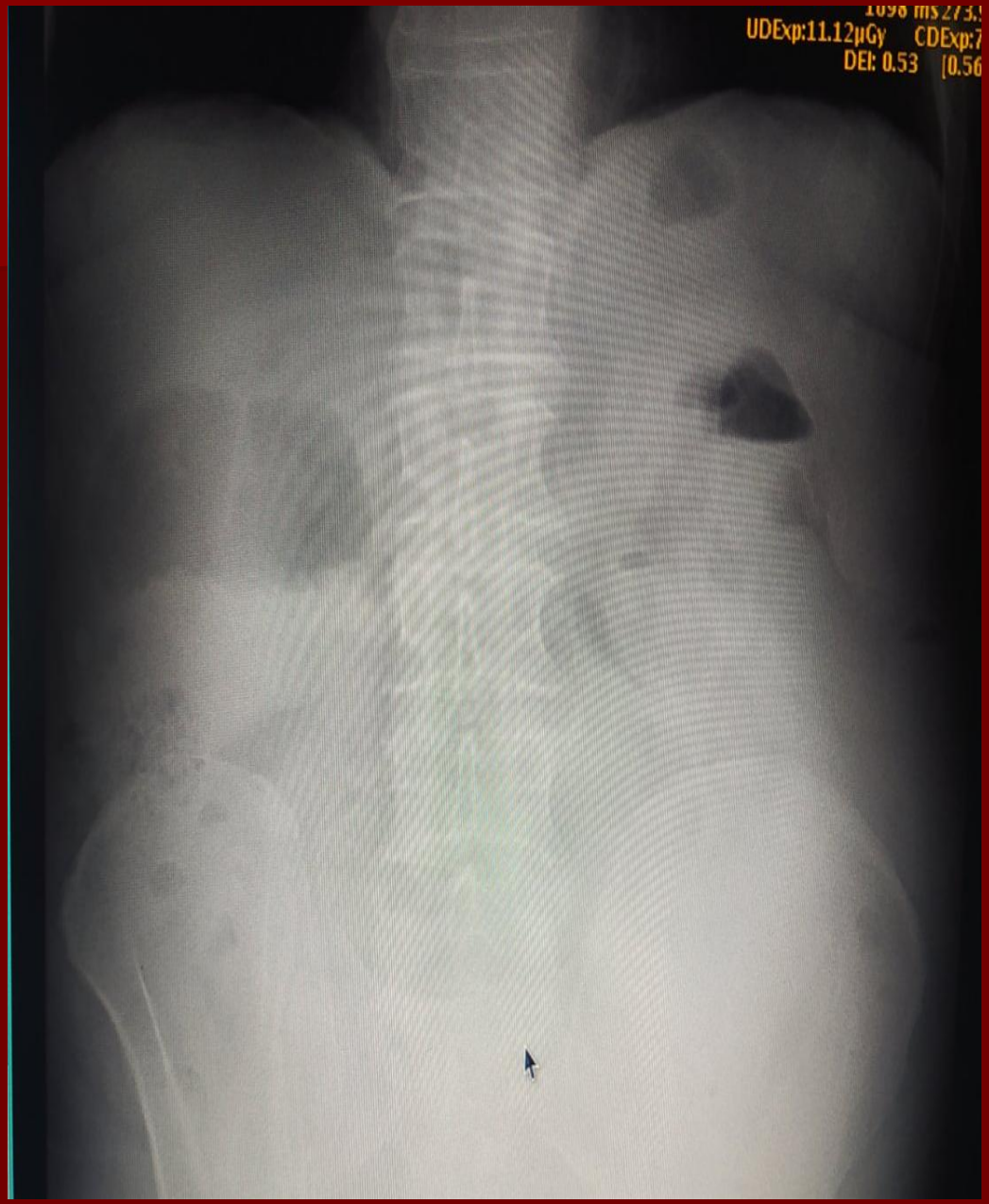
UDExp:11.12μGy
DEI: 0.53

A, GRIGORE
03160247
1956
1
FLUOROSPOT COMPA
28-05-20
12:53:
10 cm
R
/: 80.9
As: 30.5
: 2.500
hysical EXI 149
linical EXI 180
DI -2.5
T080 Abdomen, lying pos. a.p.
122.85 uGym²
2806 x 2803
RAD
H: 0.30
F: 0.50
WW: 3318
WC: 2294
DV: 18
o.p.

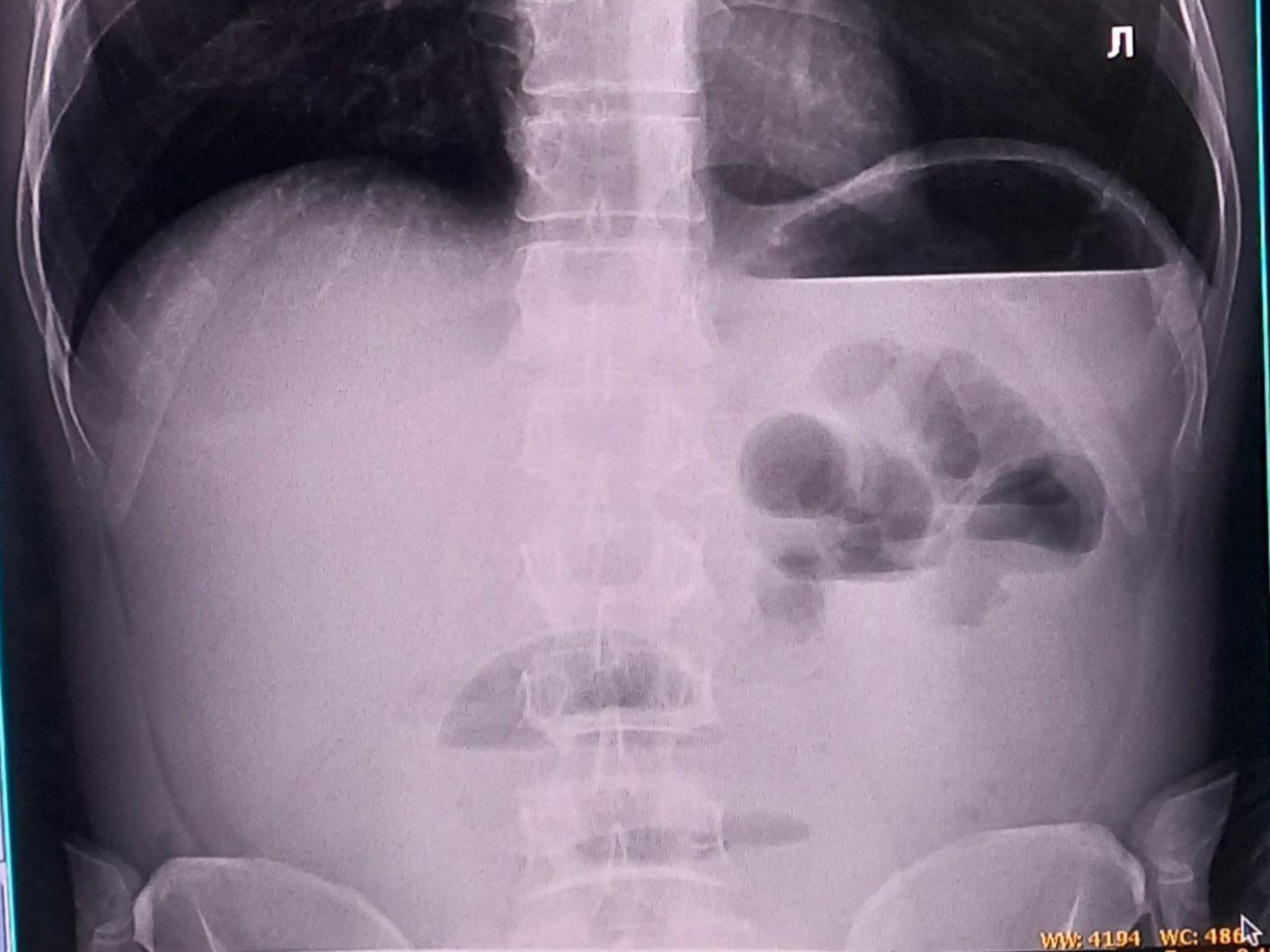
Л
WW: 4194 WC: 486

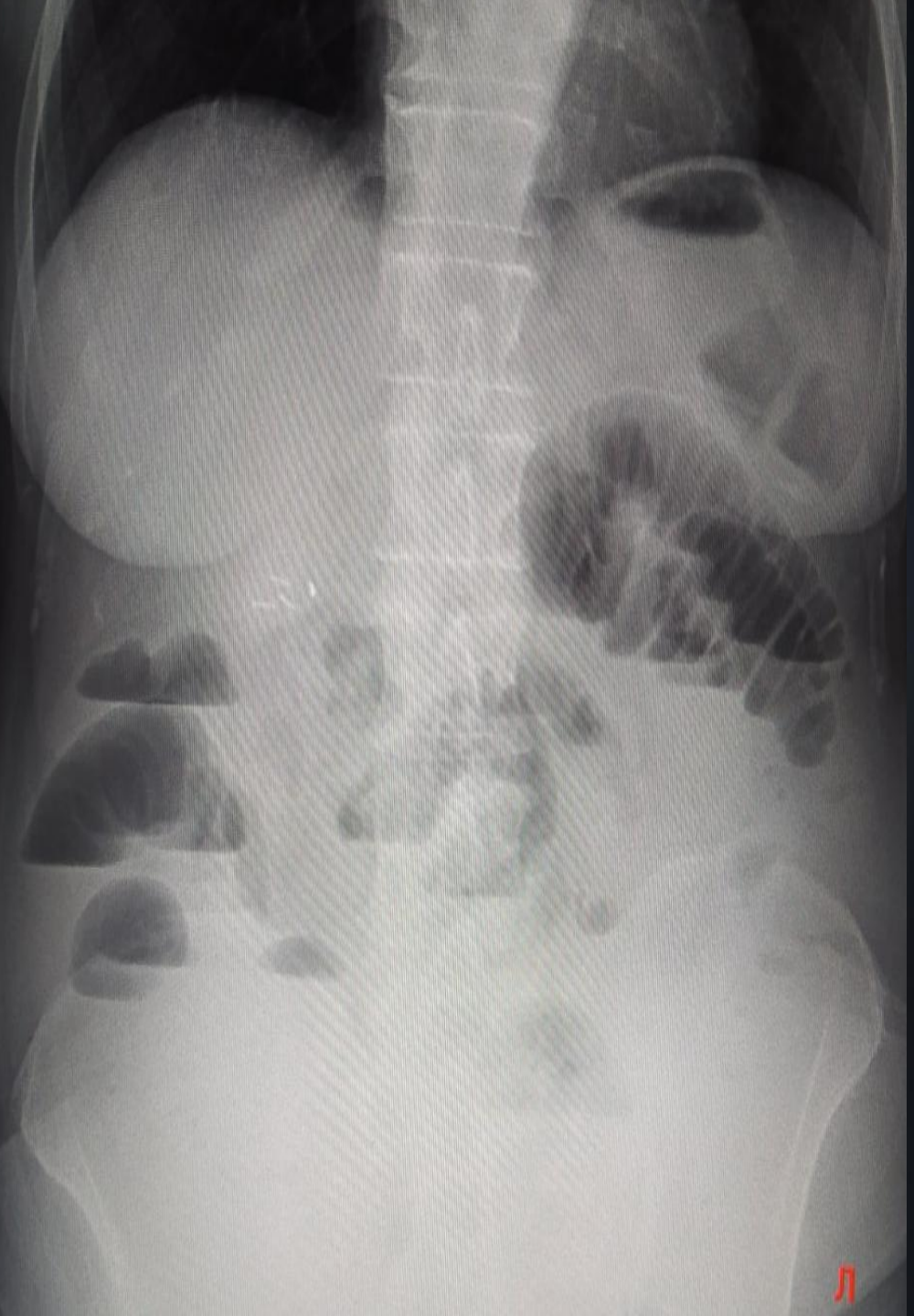
Л

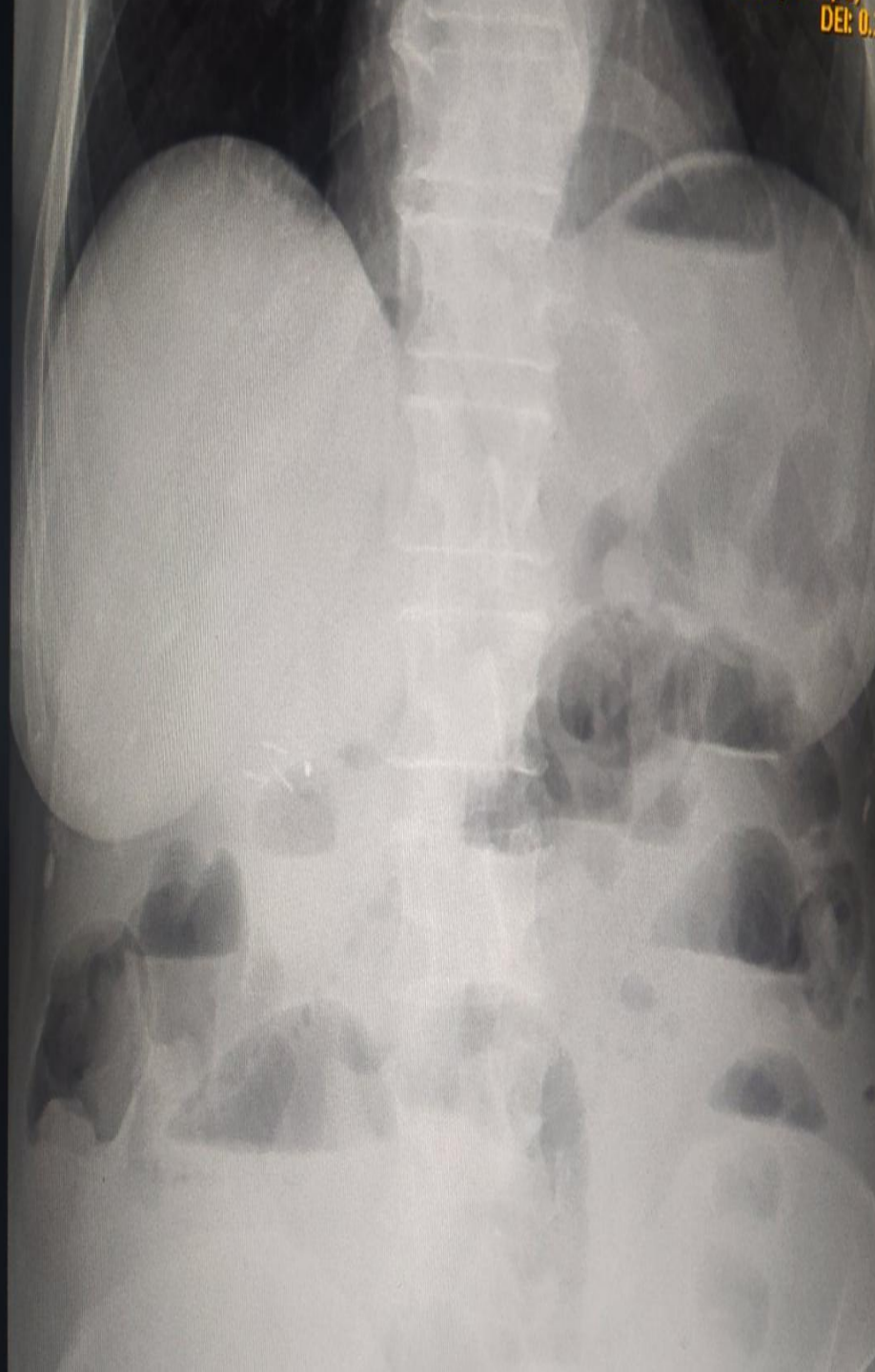
DEI: 0.

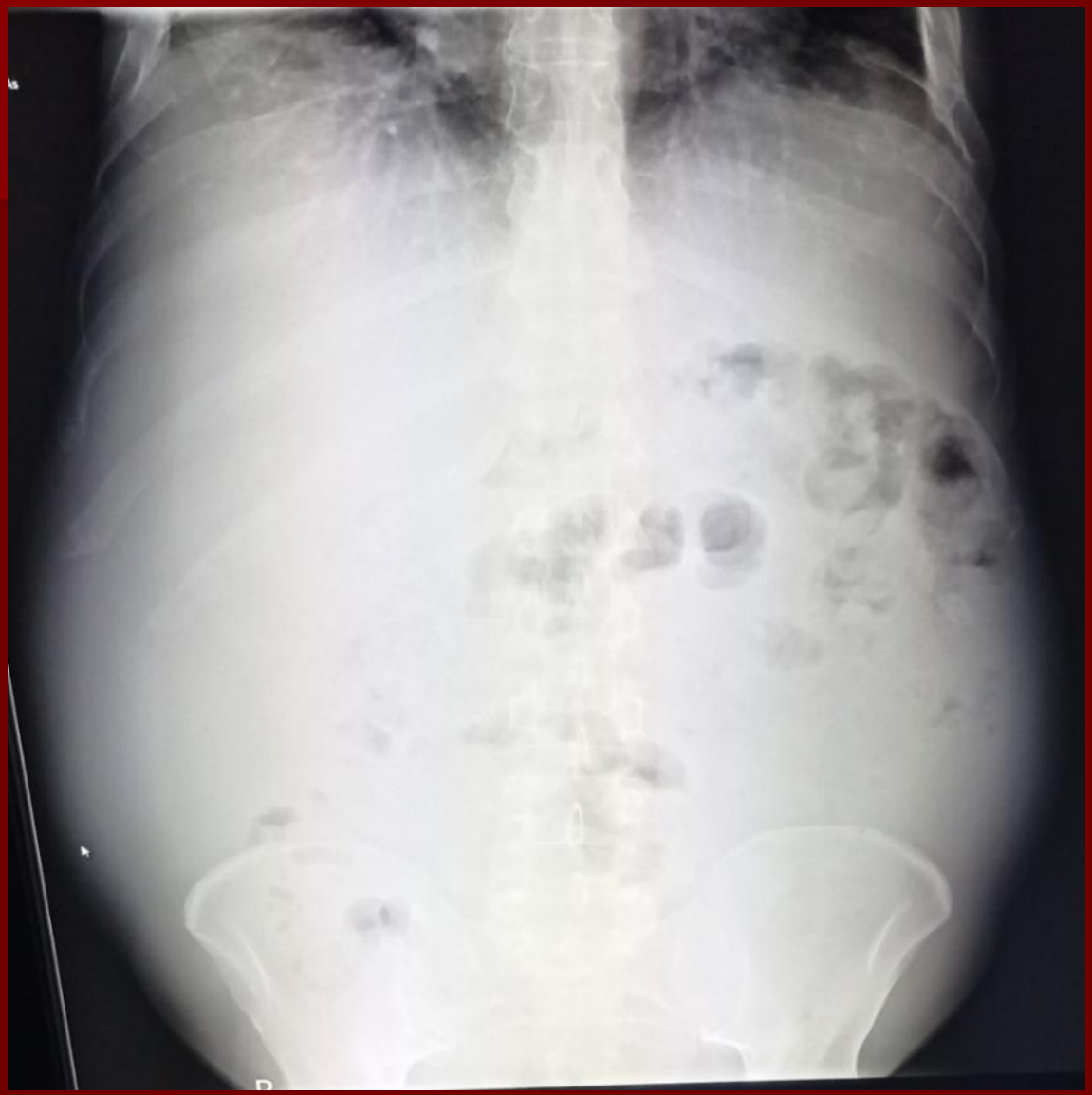

Vulvus intestinal este atunci când o ansă a intestinului se răsucește în jurul său și al mezenterului care o susține, rezultând o obstrucție intestinală

Sigmoid volvulus

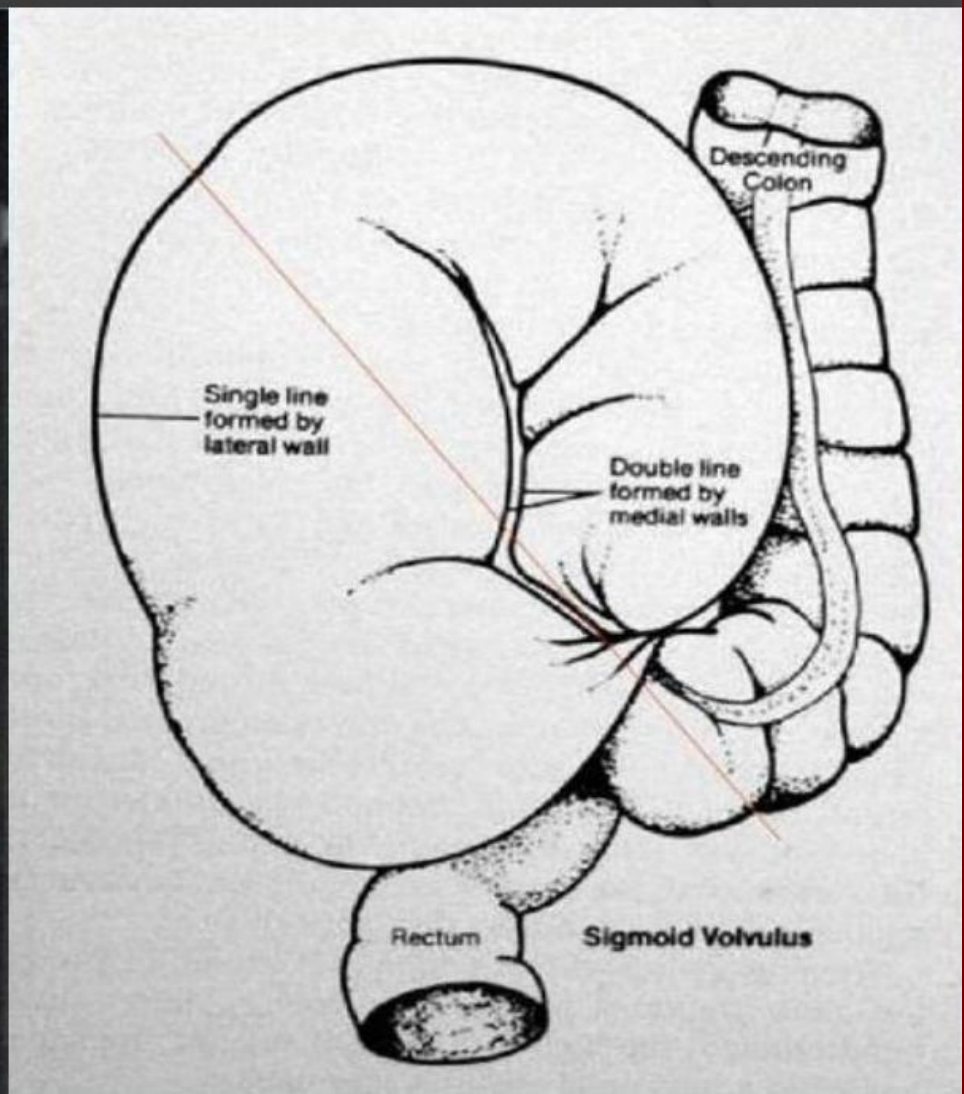

evidenţiază o distensie importantă a colonului cu marginea superioară convexă, cu pierderea haustrelor. Se descrie semnul „boabei de cafea” sau „ansei în omega” pe radiografia abdominală. Aceşti termeni se referă la cele 2 compartimente ale distensiei colonului sigmoid, cu un perete dublu central al colonului şi un perete simplu, exterior, care se aseamănă cu forma unei boabe de cafea sau o buclă / nod în omega.

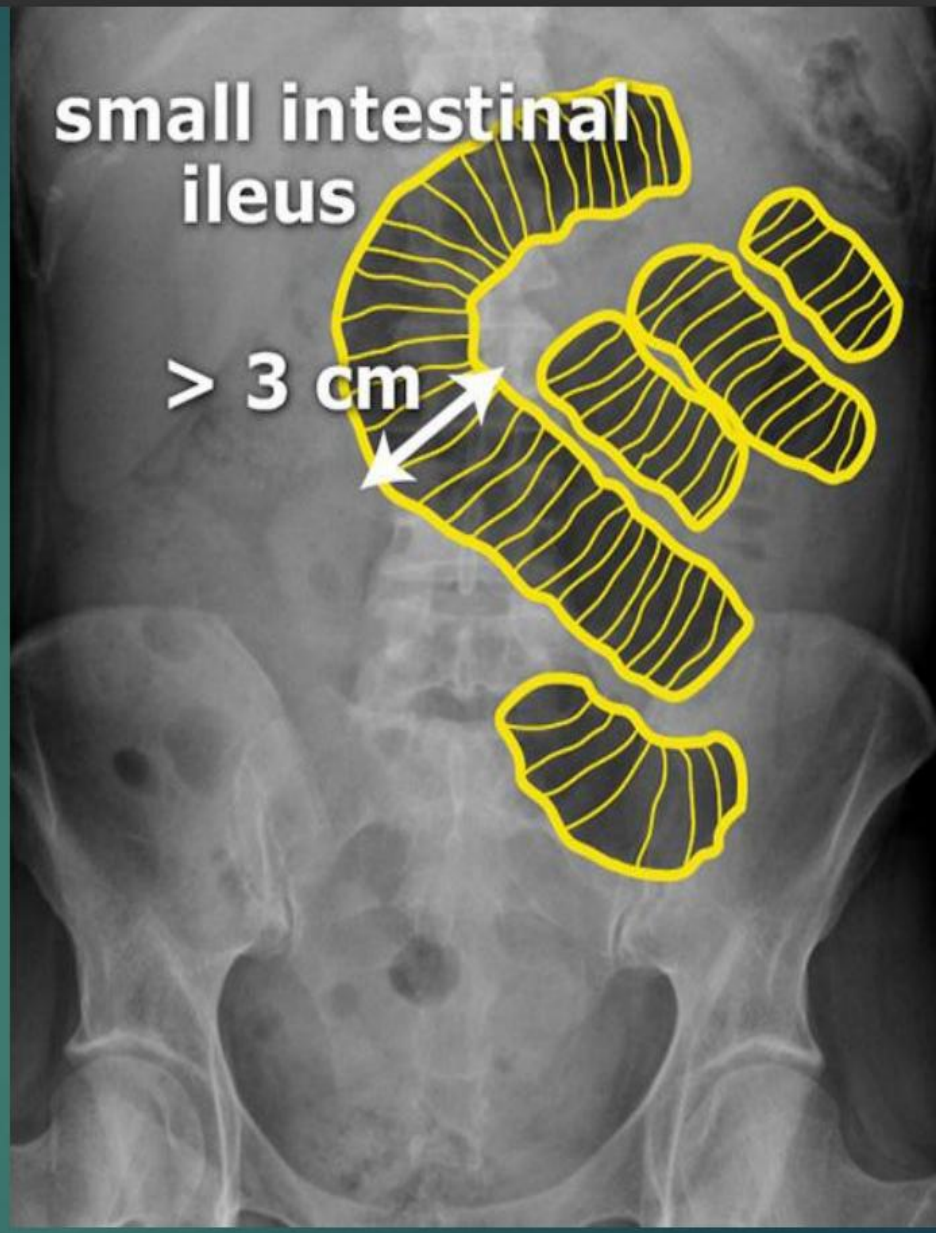

The 3/6/9 rule is a good rule of thumb for pathologically widened intestinal loops. The upper limit of **3 cm applies to the small intestinal** loops, **6 cm for the colon** and **9 cm for the cecum** (blind intestine)

Large Bowel Obstruction

Key points

✓Dilatation of the caecum >9cm is abnormal

✓Dilatation of any other part of the colon >6cm is abnormal

✓Abdominal X-ray may demonstrate the level of obstruction

✓Abdominal X-ray cannot reliably differentiate mechanical obstruction from pseudo-obstruction

Vizualizarea aerului liber sub diafragma la un pacient cu simptomatologia ocluziei intestinale indică perforaţia ansei intestinale dilatate şi necrotizate şi reprezintă indicaţie către intervenţia chirurgicală imediată.

Pneumoperitoneum

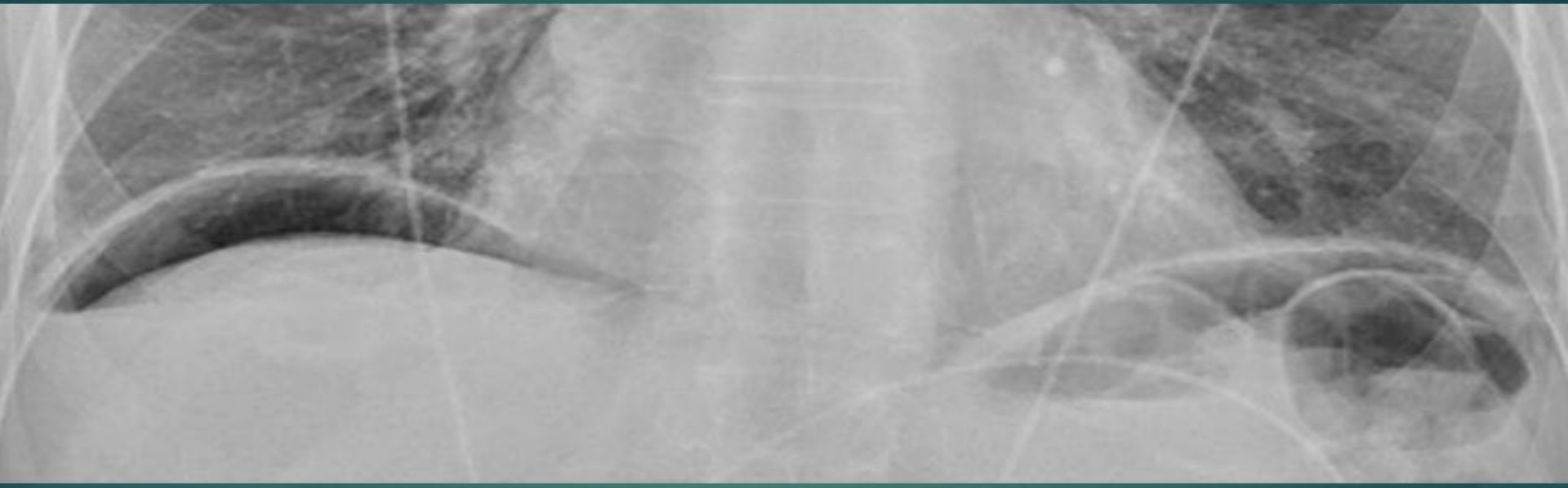

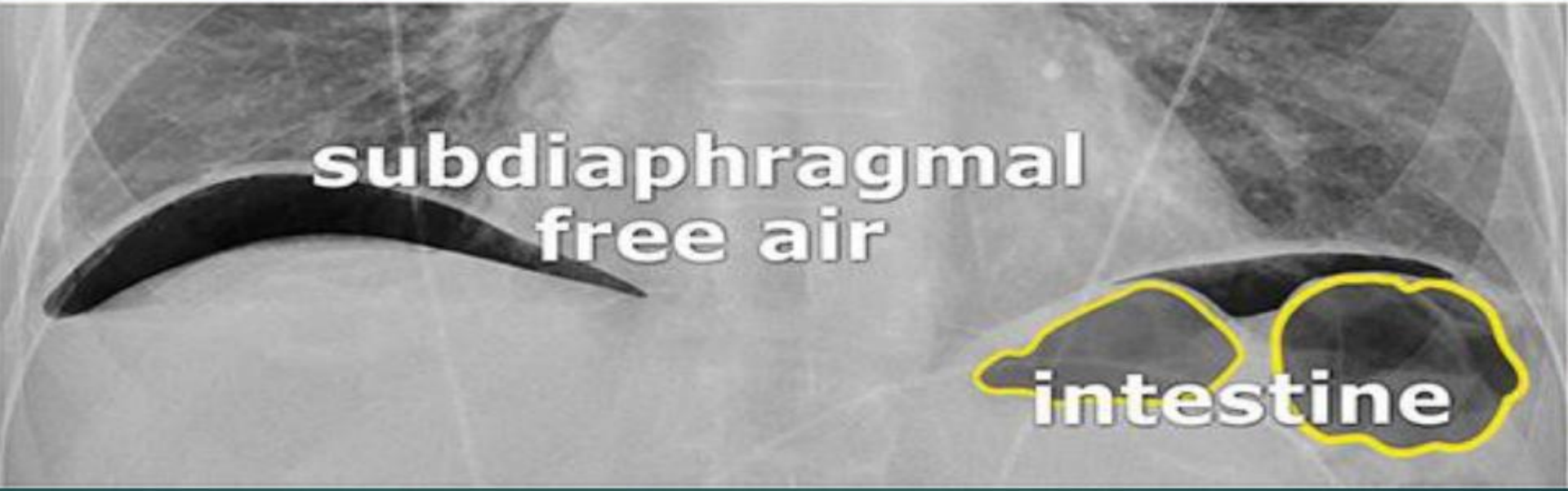

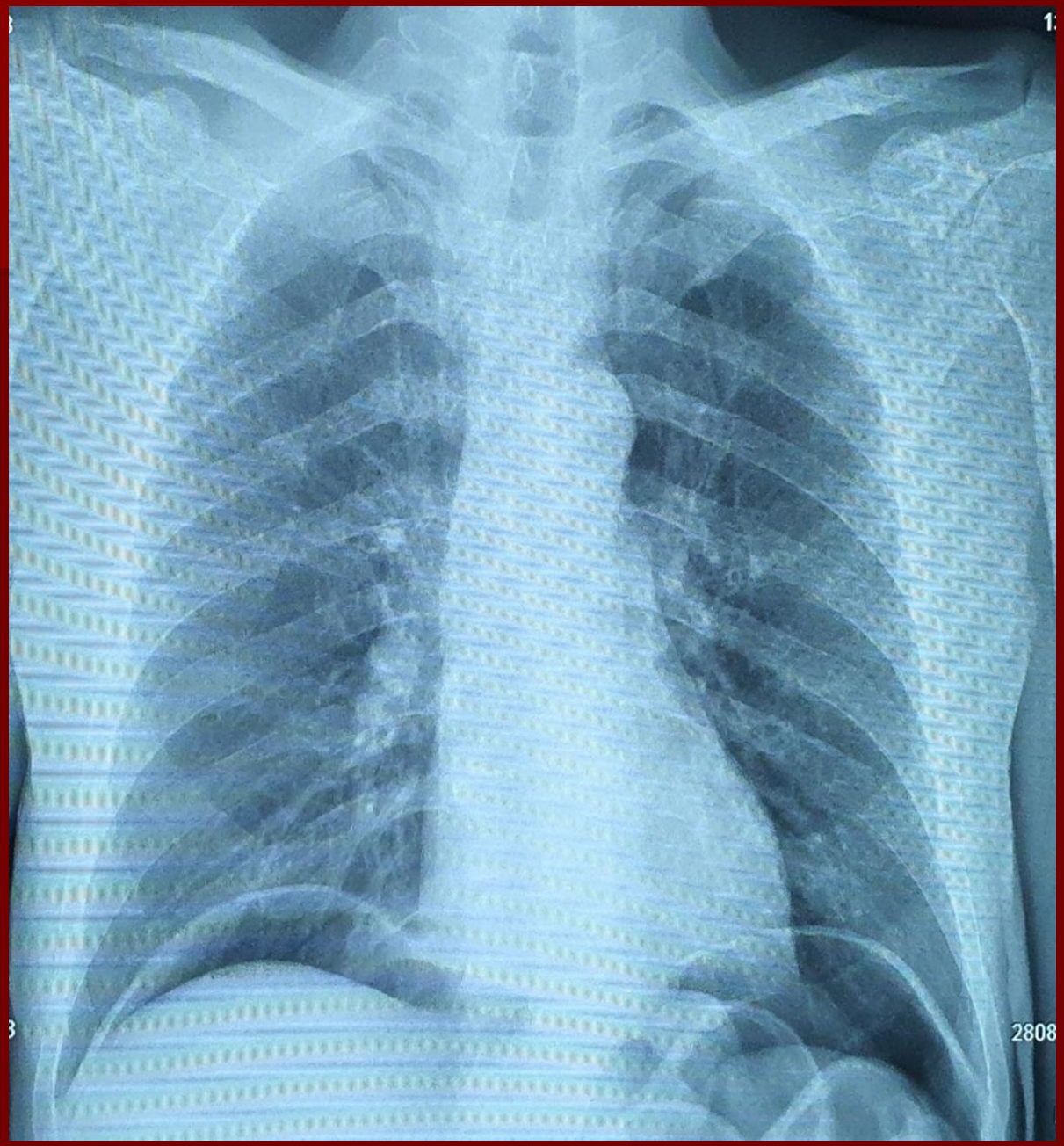
2808

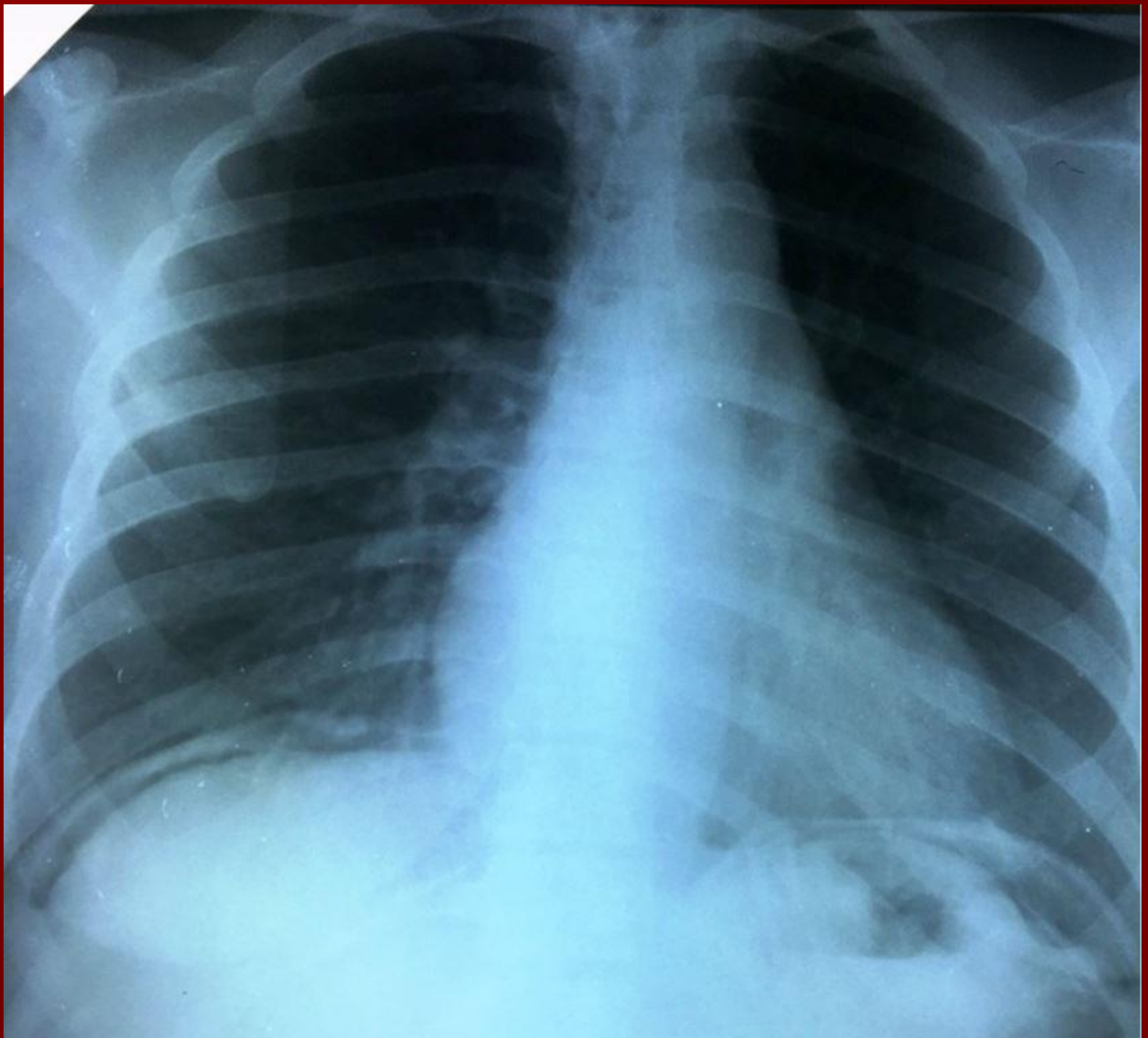

Pneumo-peritoneu

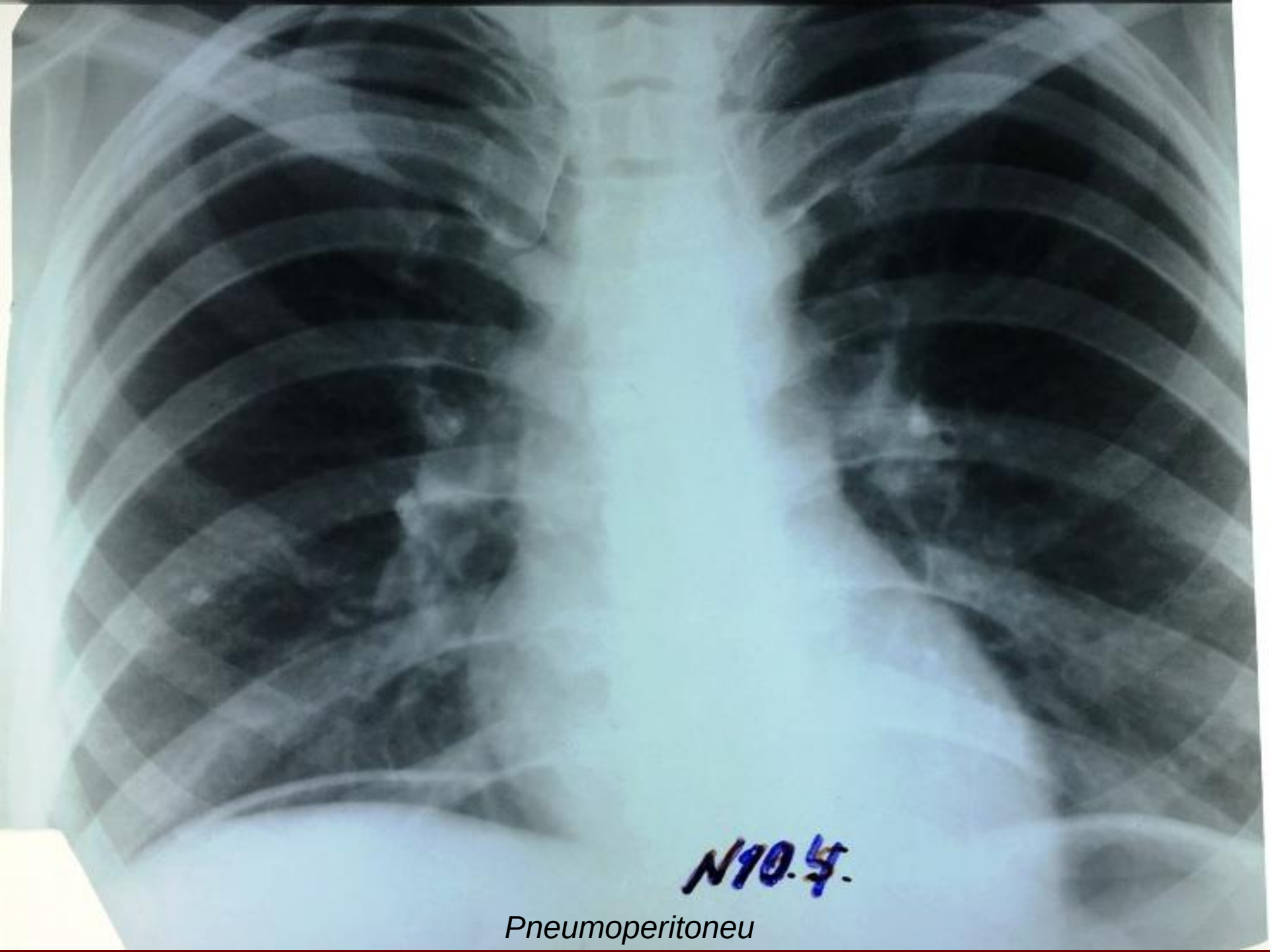

Pneumoperitoneu

Foreign bodies

Calcifications, stones

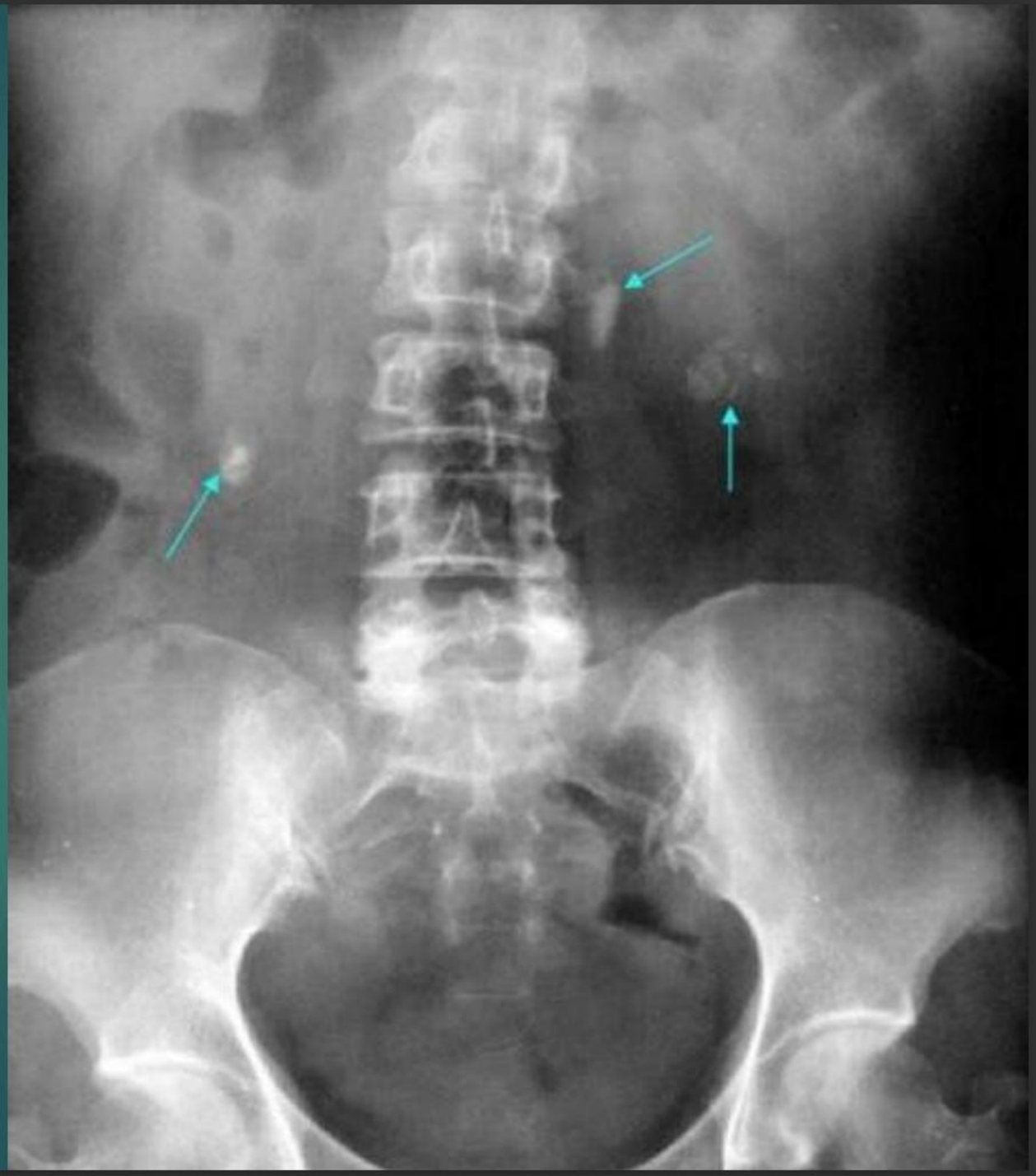

Radioscopia/radiografia

1. Radioscopia/radiografia baritată a esofagului
2. Radioscopia/radiografia baritată a stomacului
3. Radioscopia/radiografia baritată a duodenului (duodenografia)
4. Pasaj cu $BaSO_4$=proba Schwarz
5. Irigoscopia/irigografia

Patologii ale tractului digestiv

MORFOLOGICE

Modificări de poziţie	Ptoza		
	Ascensiunea (inclusiv herniile)		
	Împingerea (deplasarea)		
	Torsiunile (volvulus)		
	Tracţionarea		
Modificări de mobilitate	Apariţia mobilităţii la segmente normal fixe		
	Diminuarea mobilităţii la organele în mod obişnuit mobile		
Modificări de dimensiuni	Lungimea	Dolihosegmente	
		Brahisegmente	
	Lăţimea	Megasegmente	
		Stenoza	
Modificări de contur	Minus de umplere	Lacuna	
		Ancoşa	
		Incizura	
		Amputaţia	
		Amprenta	
		Rigiditatea	
	Plus de umplere	Nişa	
		Diverticul	
		Spiculii	
Modificări de forma			
Modificări de relief	Dimensiunile pliurilor	Hipertrofie	
		Atrofie	
	Anomalii de orientare ale pliurilor	Devierea	
		Convergenţa	
		Întreruperea	
		Dezorganizarea	

FUNCŢIONALE

Modificări de tonus	Hipertonia
	Hipotonia
	Atonia
	Spasm
Modificări de peristaltiam	Hiperkinezia
	Hipokinezia
	Akinezia
Modificări de secreţie	Hipersecreţie
Modificări de tranzit	Accelerarea
	Încetinnirea

Malîga O, Rotaru N, Obadă A. Imagistica medicală în tabele și algoritme: Recomandări metodice.
https://radiologie.usmf.md/wp-content/blogs.dir/131/files/sites/131/2018/04/Imagistica-recomandari-metodice.pdf

MODIFICĂRI RADIOIMAGISTICE ÎN BOLILE ESOFAGULUI

DEREGLĂRI MOTORICE:

- Concepţiile contemporane actualmente disting trei tipuri de dereglări motorice ale esofagului:
  - cardiospasmul
  - acalazia cardiei
  - esofagospasmul difuz

Sursă: Gudumac Eva, Babuci V. Boli chirurgicale ale copilului.
Asociaţia Chirurgilor Pediatri Universitari din Republica Moldova. Chişinău, 2004.
https://library.usmf.md/sites/default/files/2018-10/48.pdf



MODIFICĂRI RADIOIMAGISTICE ÎN BOLILE ESOFAGULUI

CARDIOSPASMUL:

- porţiunea terminală a esofagului este îngustată axial
- contururi netede
- esofagul supraiacent dilatat
- undele peristaltice sunt vii, frecvente dar ineficiente
- staza esofagiană durează 3-4 ore
- cardia se destinde la un moment dat producându-se evacuarea întregului conţinut esofagian (legea "totul sau nimic")

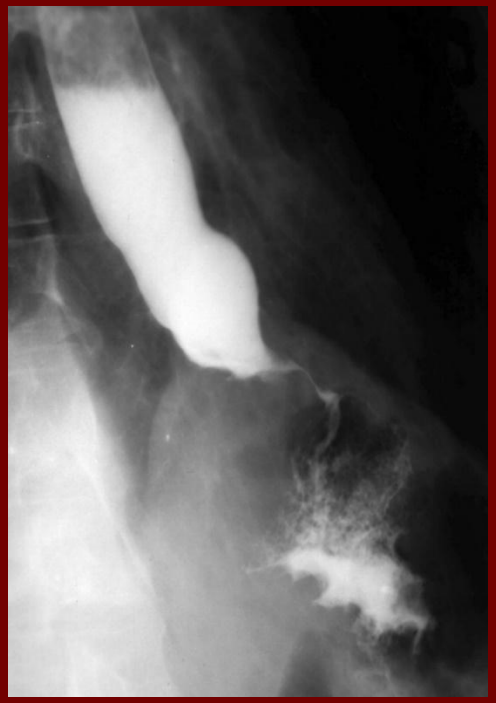

- Pentru **cardiospasm** veriga principală a patogeniei este **spasmul veritabil al cardiei**

MODIFICĂRI RADIOIMAGISTICE ÎN BOLILE ESOFAGULUI

ACALAZIA CARDIEI:

- stare de permanentă contracţie a cardiei
- cardia apare mult îngustată cu contururi bine delimitate, netede, cu pliuri paralele, centrează segmentul supraiacent
- esofagul toracic este dilatat în grade variabile uneori foarte mult
- esofagul se alungeşte şi se cudează
- undele peristaltice sunt frecvente, profunde, dar ineficiente
- evacuarea este lentă în cantitate mică
- staza esofagului constituie un factor favorizant al esofagitei.

- Pentru **acalazia cardiei** veriga principală a patogeniei este lipsa reflexului de deschidere a cardiei în momentul deglutiţiei şi diminuarea funcţiei motorice de propulsare a esofagului.

ACALAZIA CARDIEI

Radiografie toracică a unui pacient cu acalazie a cardiei (săgețile indică conturul esofagului masiv dilatat)

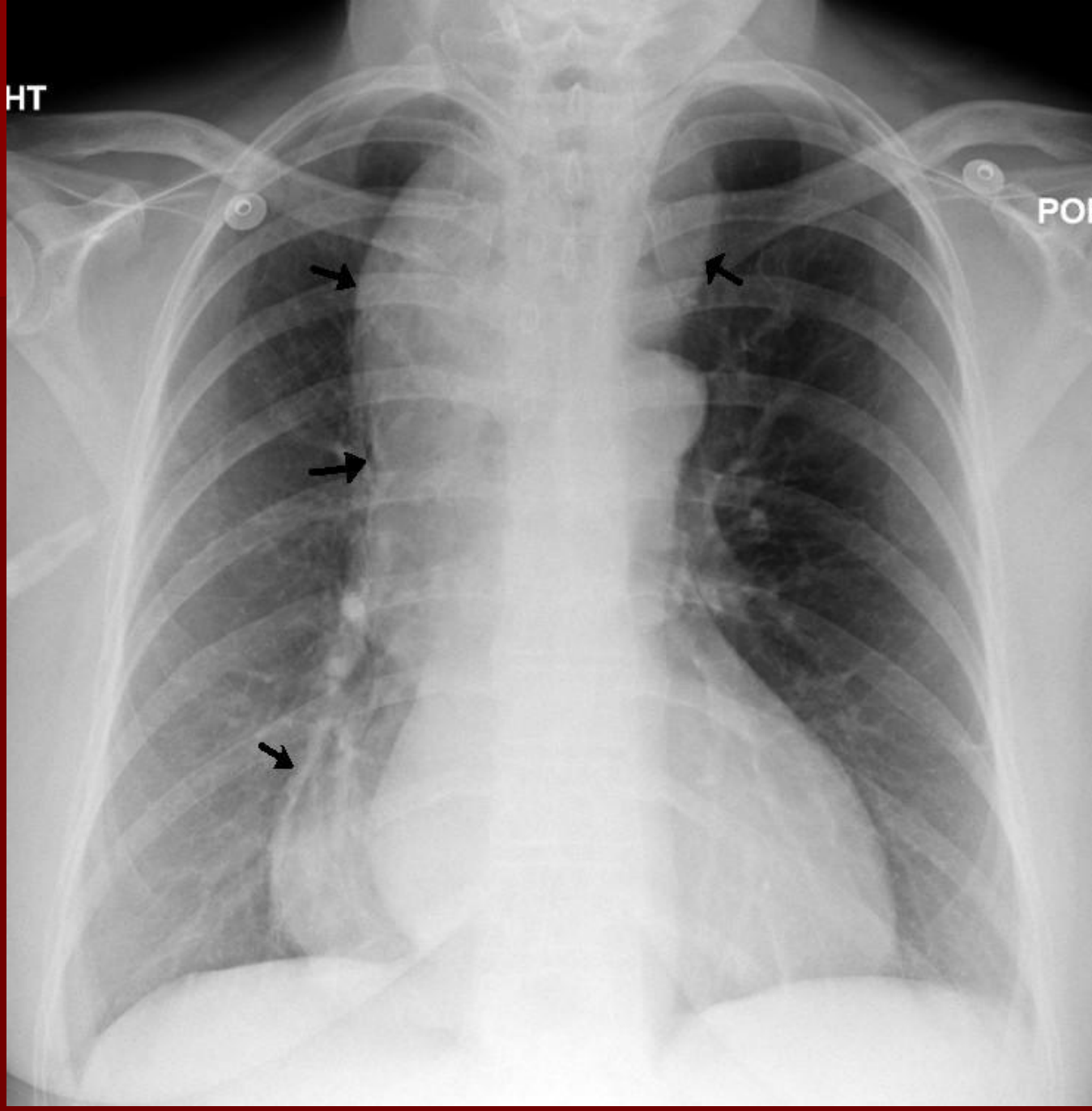

Source: https://en.wikipedia.org/wiki/Esophageal_achalasia

ACALAZIA CARDIEI

Dilatația esofagului cu aspect terminal conic în formă de “cioc de pasăre” (*bird’s birk*) sau “coadă de șobolan” (*rat’s tail*)

ACALAZIA CARDIEI

Dilatația corpului esofagian cu aspect terminal conic, în “cioc de pasăre” (*bird’s birk*) sau “coadă de șobolan” (*rat’s tail*)

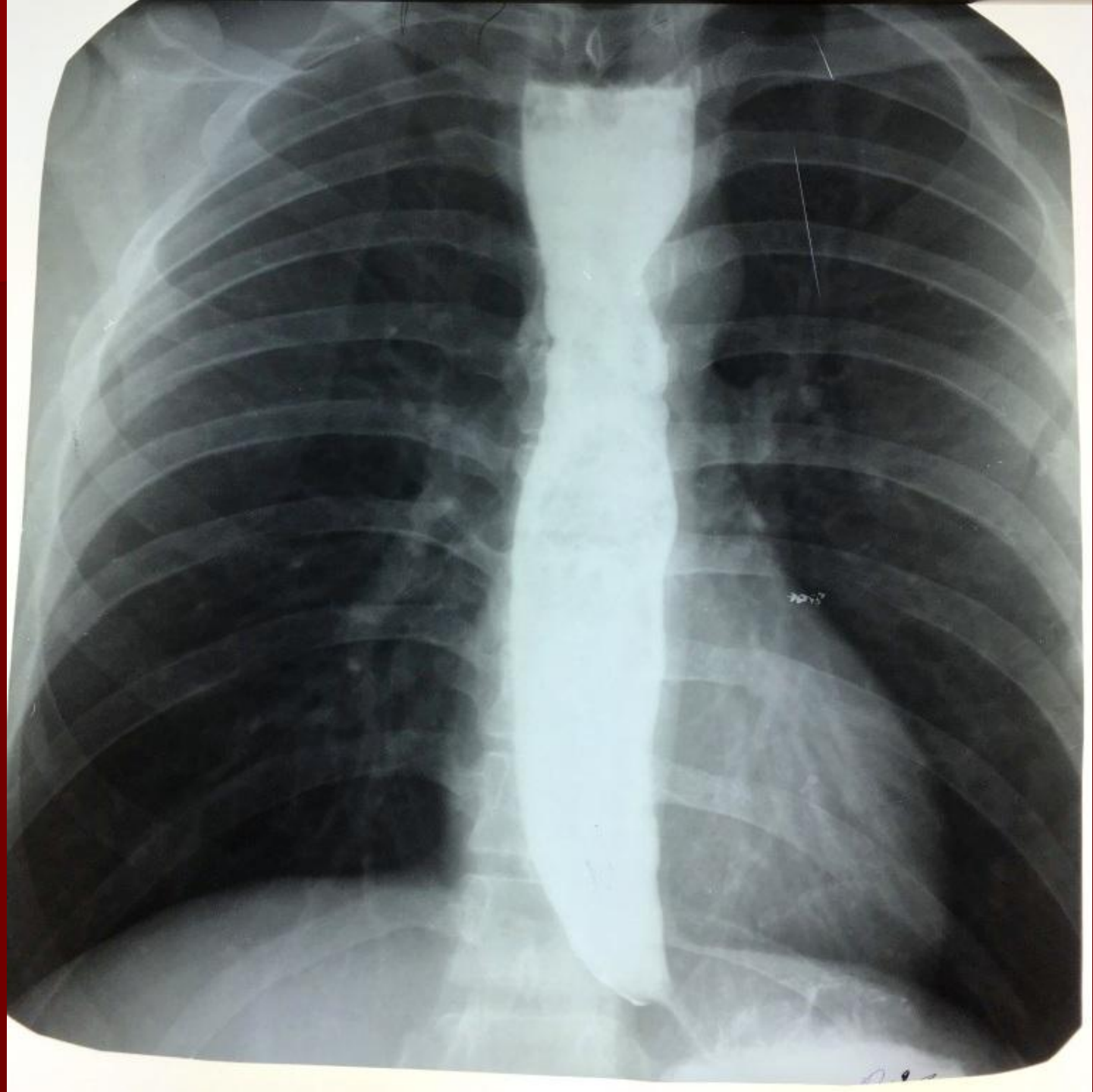

SPASMELE DIFUZE ESOFAGIENE:

- sunt caracterizate prin **contracții necoordonate** ale esofagului și este adesea însoțit de regurgitarea alimentelor sau a lichidelor.
- tranzitul baritat evidențiază **unde non-propulsive**, **etajate**, în regiunea netedă a esofagului, iar când contracțiile sunt foarte puternice se realizează o segmentare a bolusului dând esofagului un ***aspect de tirbușon*** *("corkscrew esophagus").*
- deglutițiile urmate de contracții anormale sunt separate de contracții peristaltice normale;

MODIFICĂRI DE TRAIECT ŞI CALIBRU ALE ESOFAGULUI

- ATREZIA ESOFAGIANĂ
- DUPLICAŢIA ESOFAGIANĂ
- STENOZA ESOFAGIANĂ
- DIVERTICULII ESOFAGIENI

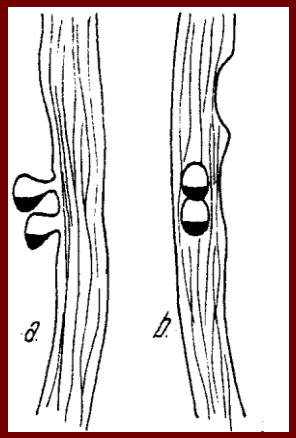

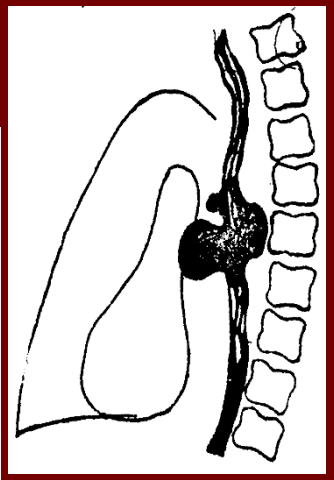

ATREZIA ESOFAGIANĂ

Source: https://radiopaedia.org/articles/oesophageal-atresia

ATREZIA ESOFAGIANĂ

- Tubul naso / orogastric face o buclă mai sus de locul atreziei.
- Lipsa completă a gazelor în abdomen.

Source: https://radiopaedia.org/articles/oesophageal-atresia

ATREZIA ESOFAGIANĂ

- Nou-născut prematur.
- Plămânii apar cu volum redus și opacifiere generalizată bilaterală – date suggestive pentru sindromul de detresă respiratorie.
- Se observă prezența tubului endotracheal.
- În mediastinul superior linia mediană (în proiecția esofagului) se vizualizează o structură cu conținut aeric.
- Date sugestive pentru atrezie esogafiană.
- Prezența conținutului gazos în stomac și intestinul subțire sugerează de asemenea prezența unei fistule între trahee și porțiunea distală a esofagului.

Source:
https://radiopaedia.org/articles/oesophageal-atresia

DIVERTICULI ESOFAGIENI

Diverticulii esofagieni sunt dilatatii circumscrise, sacciforme ale esofagului. Atunci când sunt interesate toate straturile se realizează un **diverticul adevarat**. Când sunt interesate numai mucoasa și submucoasa se dezvoltă un **pseudodiverticul**.

Exista mai multe tipuri de diverticuli esofagieni de etiologie diferită:

- **Diverticului Zenker (faringian)** este o ectazie saculară posterioară a mucoasei și submucoasei prin mușchiul cricofaringian, probabil rezultat din lipsa de coordonare între propulsia faringiană și relaxarea cricofaringiană.
- **Diverticulii esofagului mijlociu** (de tranzitie) sunt secundari fie tracțiunilor prin leziuni inflamatorii intestinale, fie tulburarilor motorii.
- **Diverticulul epifrenic** apare chiar deasupra diafragmului si, de obicei, insoteste o tulburare de mobilitate esofagiana (acalazie, spasm esofagian difuz).

DIVERTICULI ESOFAGIENI

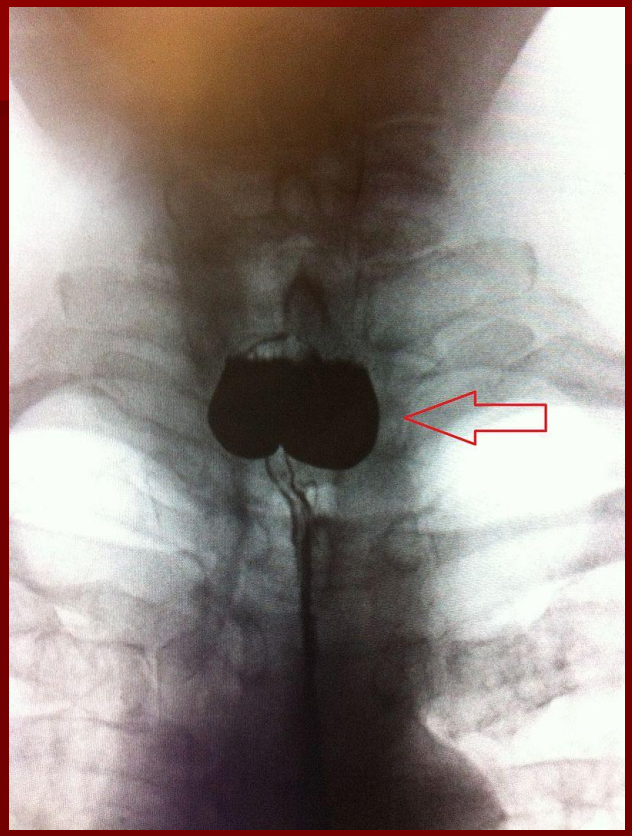

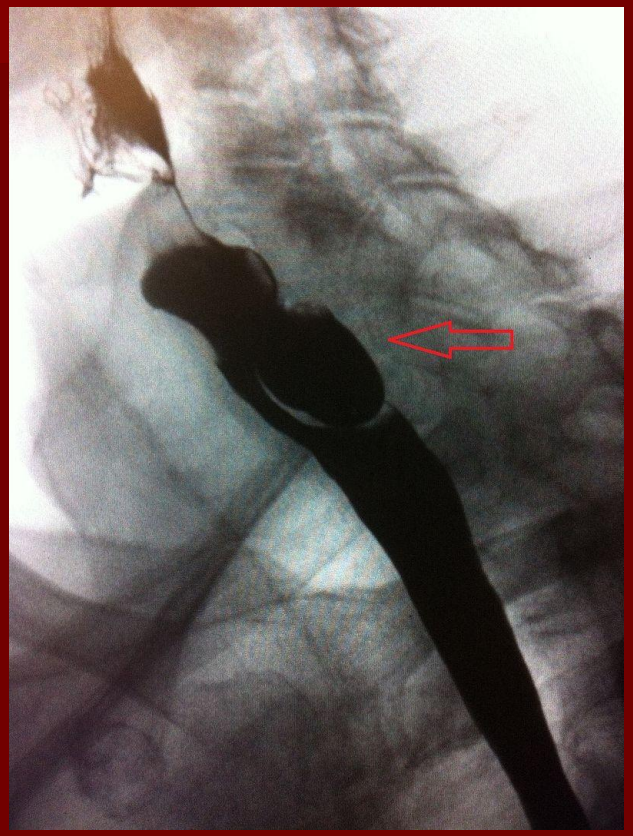

Source:
https://en.wikipedia.org/wiki/Zenker%27s_diverticulum#/media/File:Zenker22015Lateral.JPG

Frontal

Lateral

Oblic

DIVERTICULI ESOFAGIENI EPIFRENICI

Oblic

Source: https://radiopaedia.org/articles/hiatus-hernia

TUMORILE ESOFAGIENE

- tumori benigne
- tumori maligne



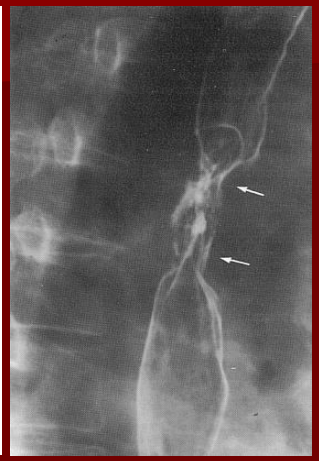



ESOFAGITELE

- Esofagitele caustice
- Esofagita de reflux
- Esofagul Barrett
- Esofagita infecțioasă
- Esofagita eozinofilică
- Sindromul Behçet
- Esofagita canceroasă

ULCERUL ESOFAGIAN
VARICELE ESOFAGIENE
CORPII STRĂINI ESOFAGIENI

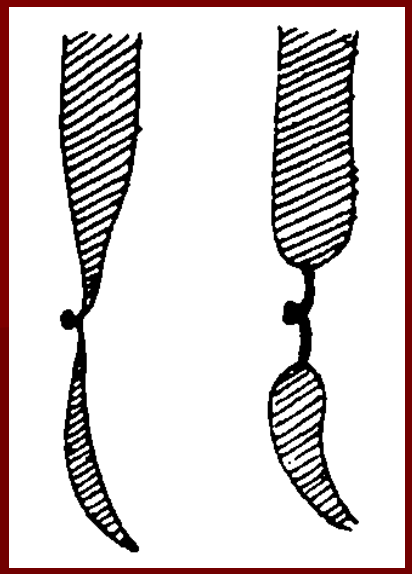



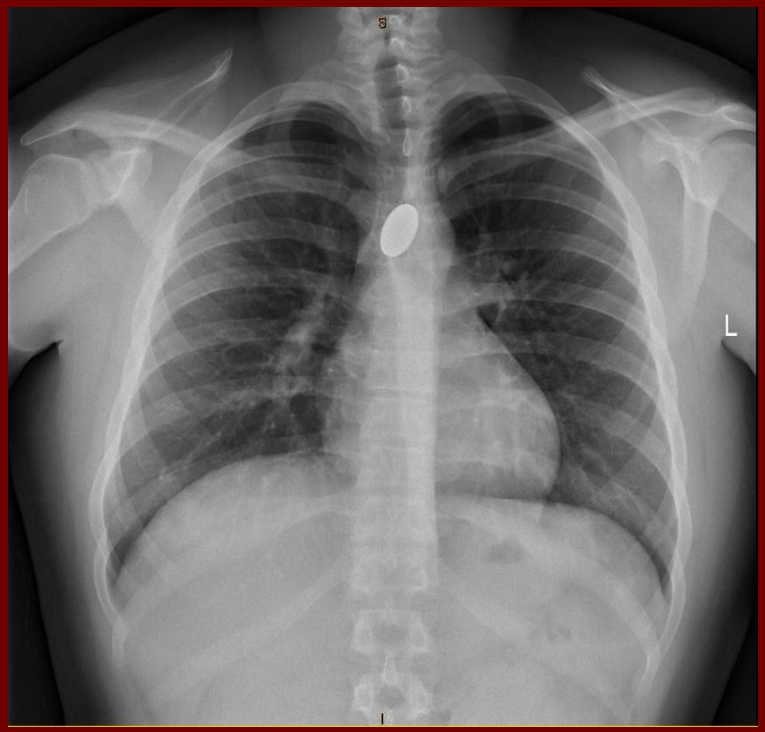

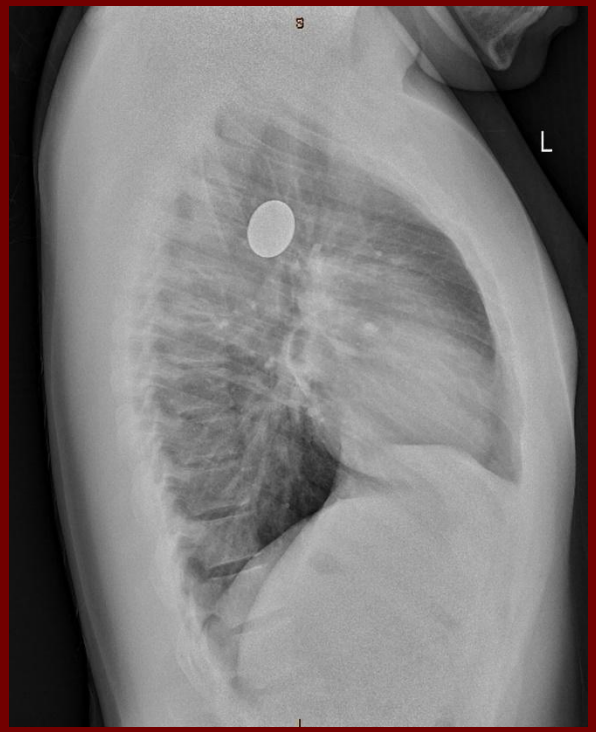

Source: https://radiopaedia.org/cases/oesophageal-foreign-body-1

MODIFICĂRI RADIOIMAGISTICE ÎN AFECȚIUNILE STOMACULUI

ANOMALII CONGENITALE

- **MICROGASTRIA**
- **STOMACUL FLOTANT**
- **DUPLICAŢIA GASTRICĂ**
  - formă deschisă
  - formă închisă
- **DIVERTICULII GASTRICI** (1/1500-2000 examinări)
- **STOMACUL BILOCULAR**
- **SITUS INVERSUS, DEXTROPOZIŢIE**
- **STOMACUL INTRATORACIC**
- **STENOZA HIPERTROFICĂ A PILORULUI**
  - forma infantilă
  - forma adultă

MODIFICĂRI DE FORMĂ ŞI POZIŢIE ALE STOMACULUI

FORMA NORMALĂ A STOMACULUI

- **formă de cârlig**
- **formă de corn (la persoanele obeze)**
- **formă de J (la persoanele astenice)**

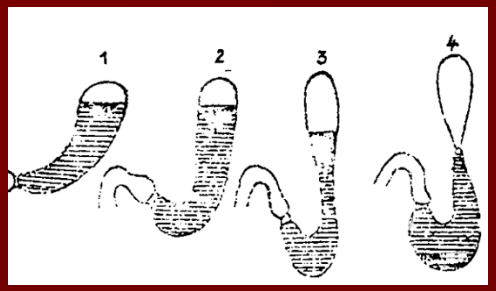

MODIFICĂRI DE FORMĂ ALE STOMACULUI

- **STOMACUL ÎN CASCADĂ**
- **STOMACUL VOLVULAT** (Volvulus gastric - rasucirea unei portiuni a stomacului la peste 180º cu blocarea trecerii materialului din stomac)
  - **volvulus gastric organoaxial** (răsucire de-a lungul axei longitudinale a stomacului)
  - **volvulus gastric mezentericoaxial** (răsucire perpendicuară pe axa longitudinală a stomacului)
  - **volvulus gastric combinat**
- **STOMAC ALUNGIT**
- **AMPRENTE ALE ORGANELOR VECINE**

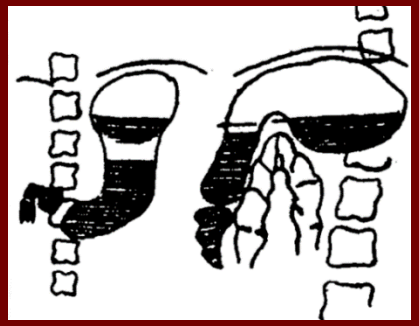

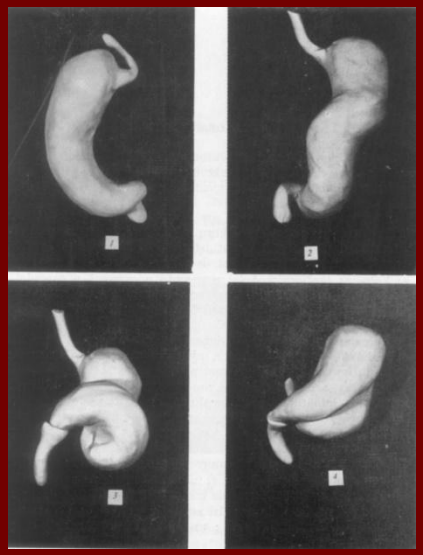

MODIFICĂRI DE FORMĂ ŞI POZIŢIE ALE STOMACULUI

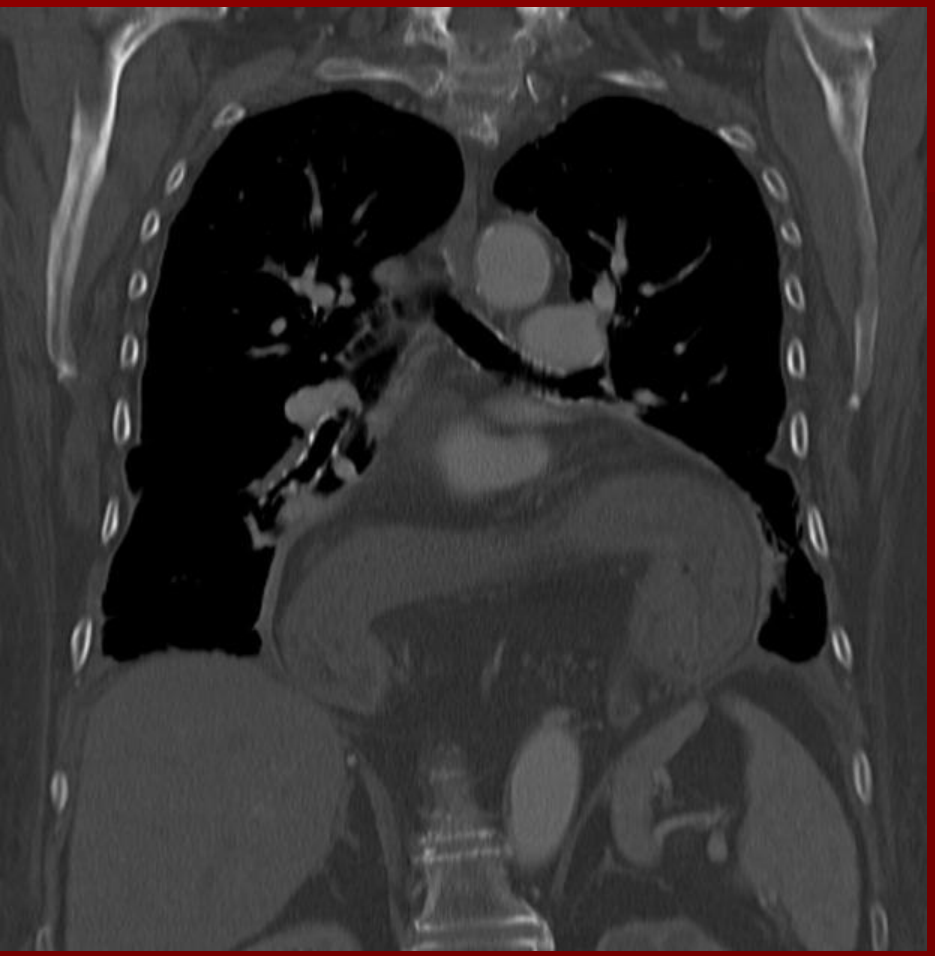

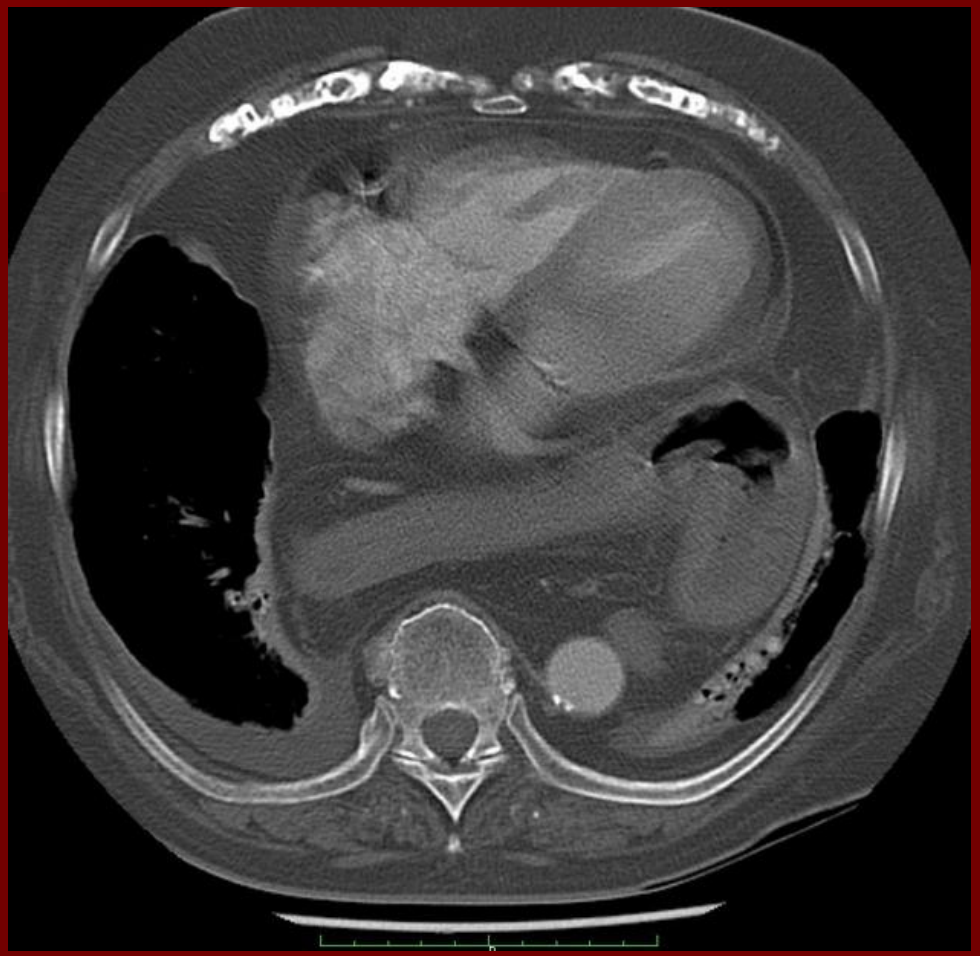

- Hernie hiatală paraesofagiană;
- Volvulus gastric.

Source: https://radiopaedia.org/cases/paraesophageal-hiatus-hernia-1?lang=us

MODIFICĂRI CONGENITALE ALE POZIŢIEI STOMACULUI

- PTOZĂ GASTRICĂ
- EVENTRAŢIE DIAFRAGMATICĂ
  - STOMACUL INTRATORACIC
  - HERNIA HIATALĂ
    - congenitală / dobândită
    - traumatică / atraumatică
    - fixă / intermitentă

TIPURI DE HERNII HIATALE (Ackerlund):

- hernie prin alunecare
- hernie paraesofagiană
- hernie cu brahiesofag

COMPLICAŢII:

- hemoragie
- obstrucţie
- esofagită
- stenoză esofagiană

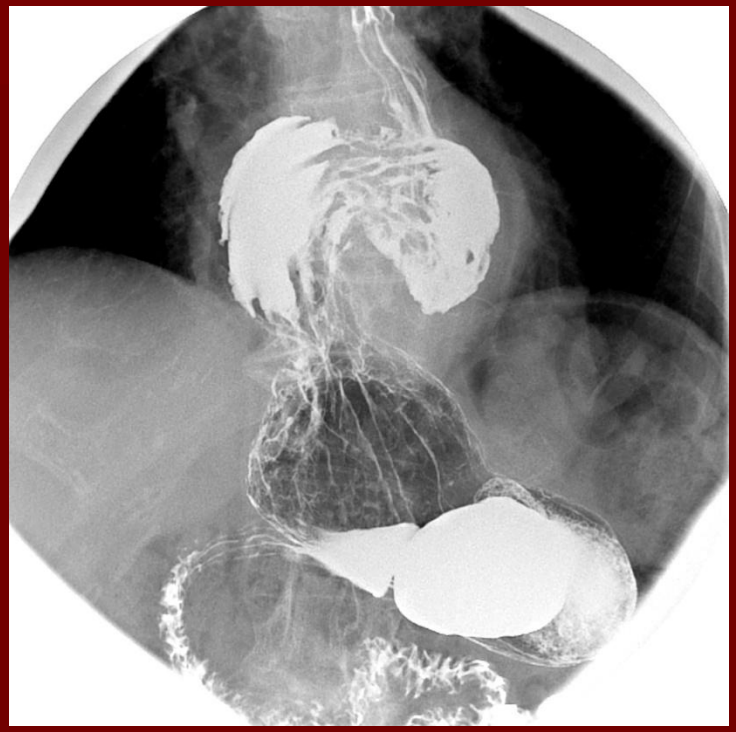

Hernie hiatală prin alunecare

Source: https://radiopaedia.org/cases/sliding-hiatus-hernia?lang=us

EXISTĂ 4 TIPURI DE HERNIE GASTRICĂ TRANSHIATALĂ:
Tip I – prin alunecare;
Tip II – prin “rostogolire”;
Tip III – mixtă – (o combinatie între Tipul I și Tipul II);
Tip IV – cea care asociază hernierea în torace și a altor structuri (oment, colon, intestin subtire).

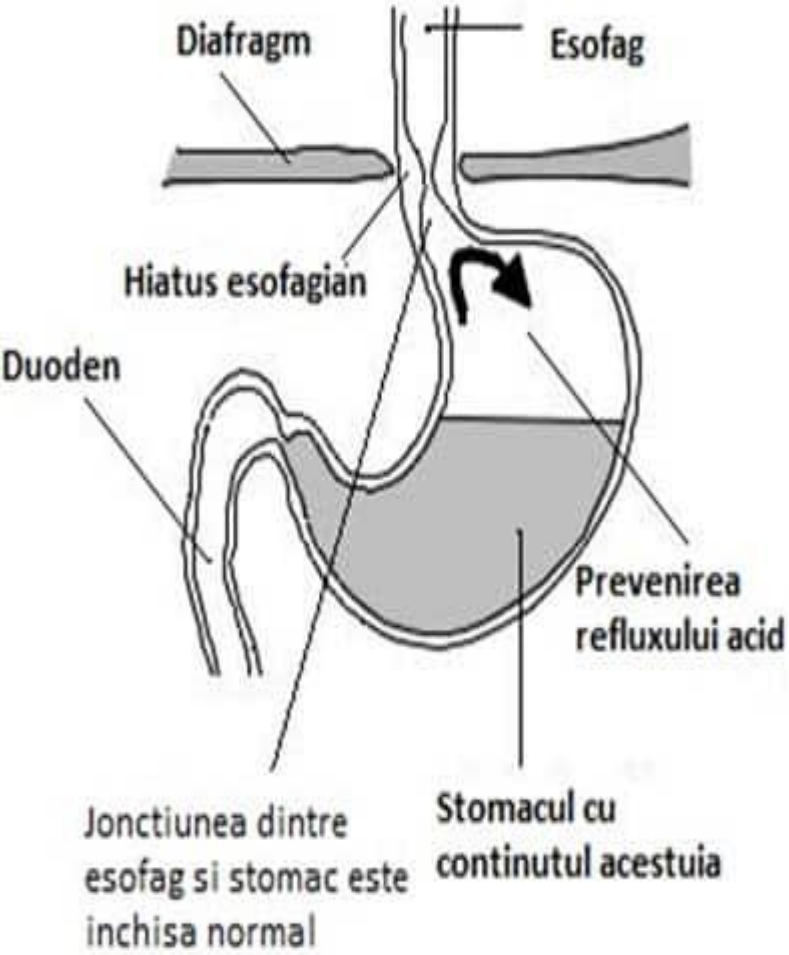

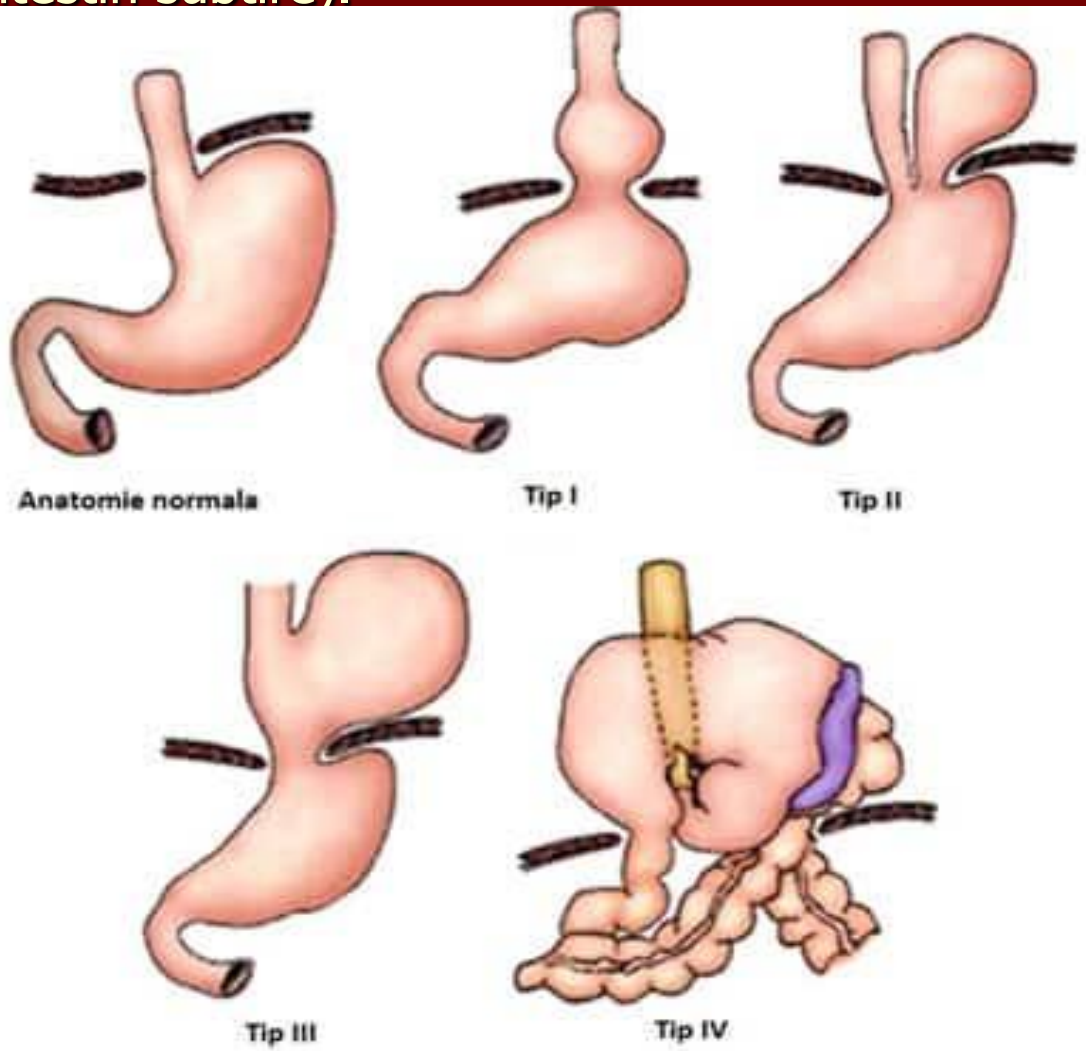

Gastroesophageal reflux disease

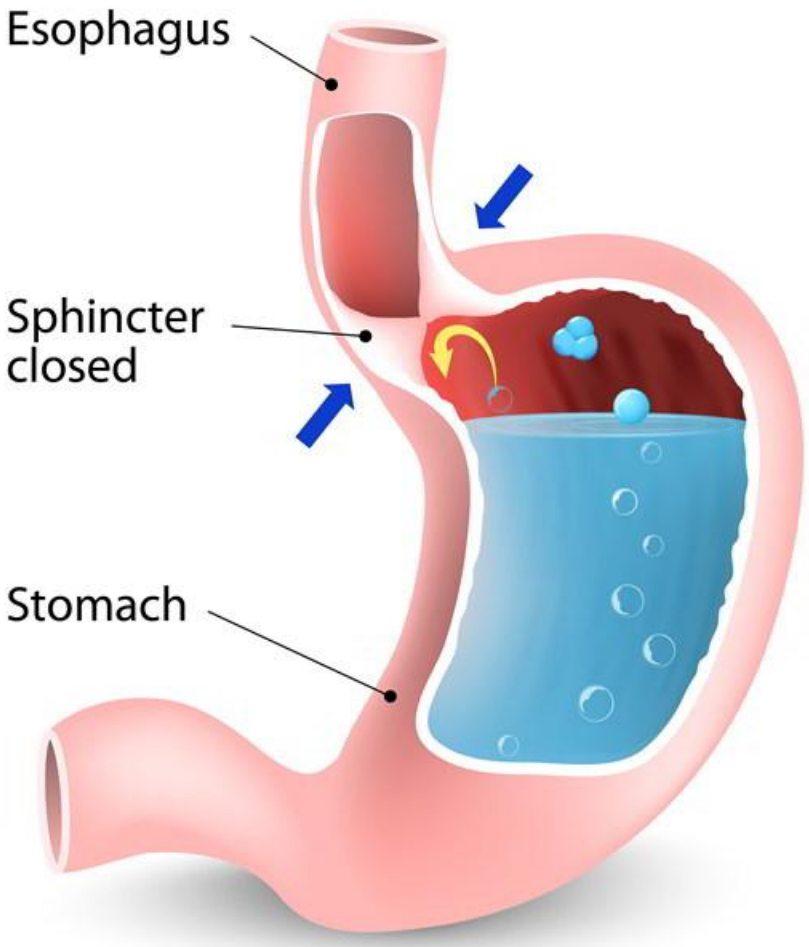

Healthy

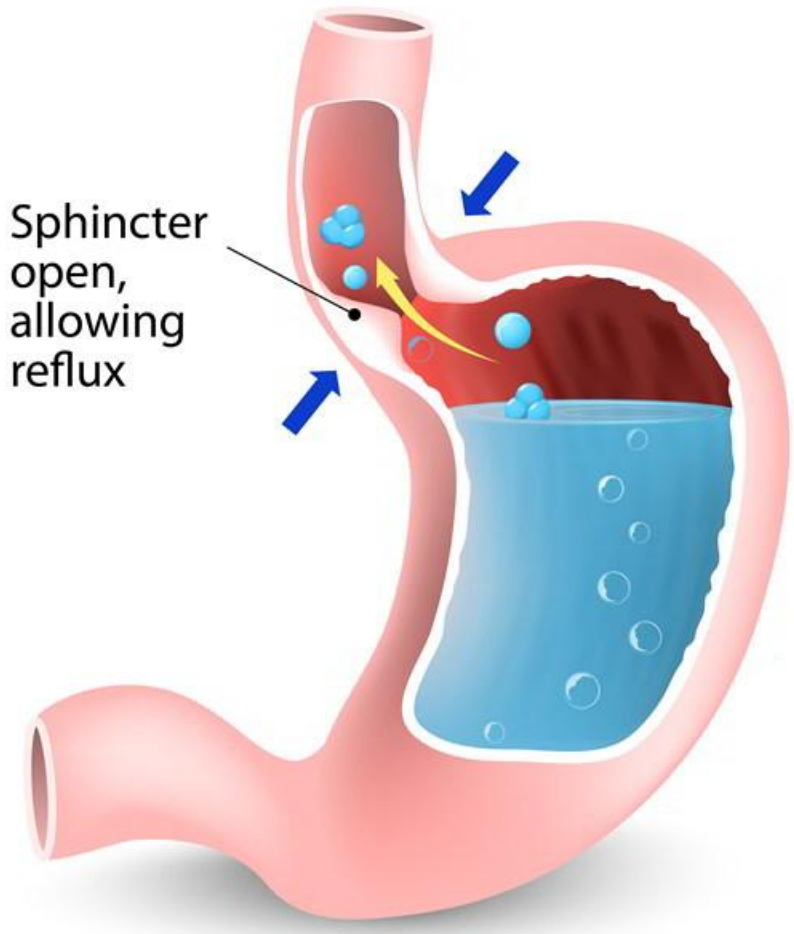

GERD

HIATAL HERNIA

=is the protrusion (or herniation) of the upper part of the stomach into the chest cavity through the esophageal hiatus because of a weakness in the diaphragm

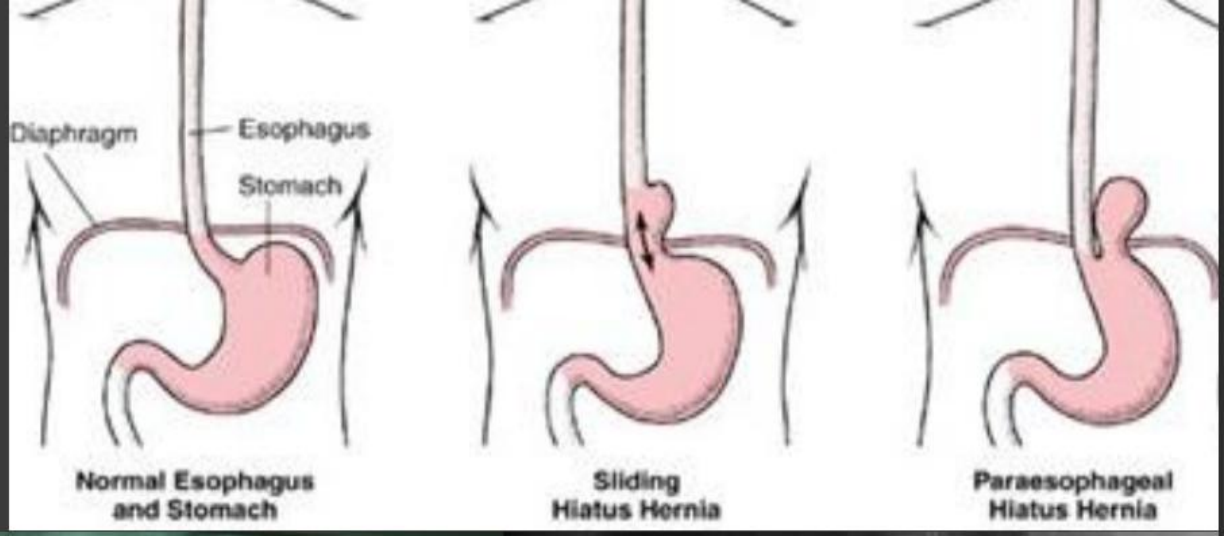

HERNII HIATALE

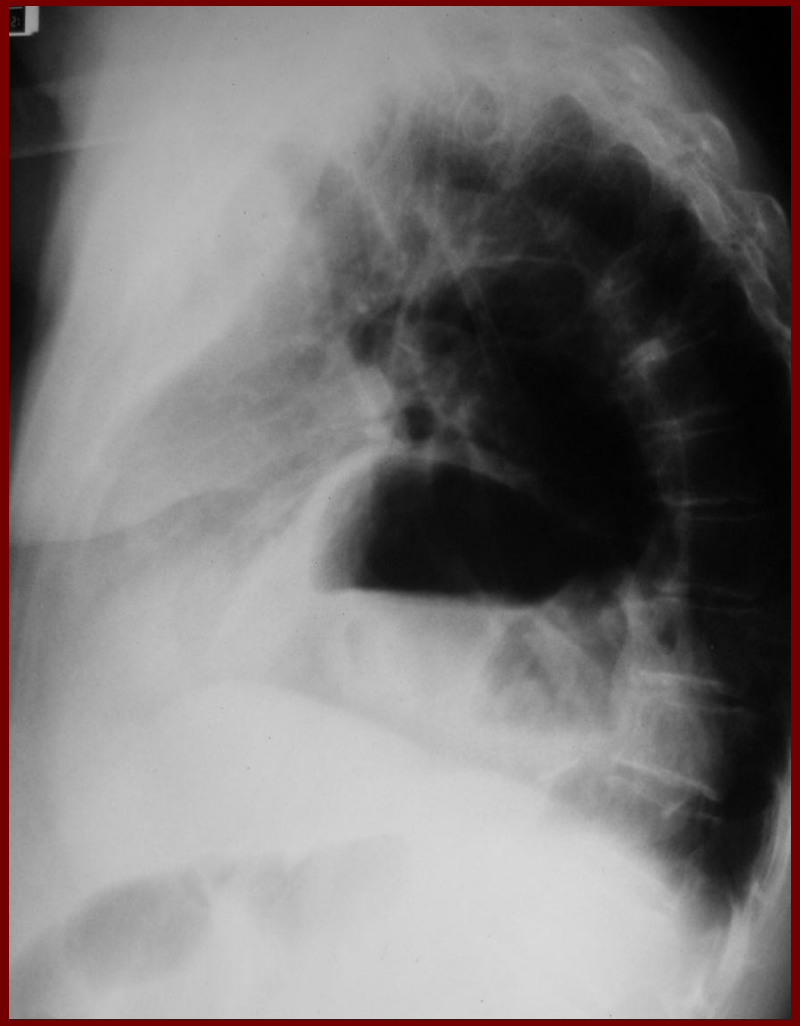

Hernie hiatală cu lărgirea medistinului datorită pătrunderii conținutului cavității abdominale

Source: https://radiopaedia.org/cases/hiatus-hernia-on-chest-x-ray-1?lang=us

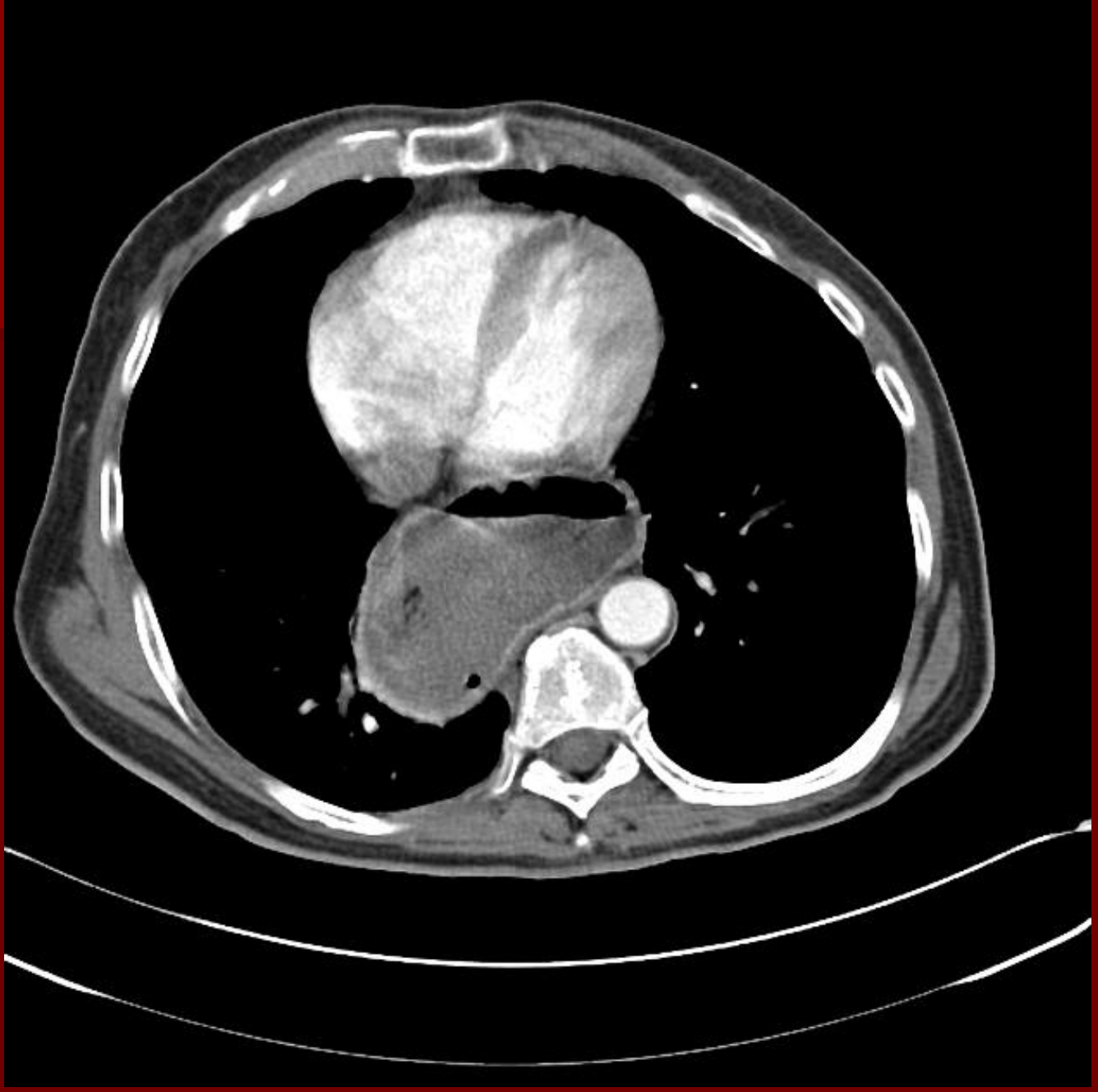

Hernie hiatală

Source: https://radiopaedia.org/articles/hiatus-hernia

MODIFICĂRI DOBÂNDITE ALE POZIŢIEI STOMACULUI

DEPLASĂRI:

- **ÎN SUS: aerocolie, sarcină,fibrom uterin, chist de ovar, ascită, chist pancreatic, glob vezical, anevrism de aortă, etc.**
- **ÎN JOS: hepatomegalie, chist pancreatic, etc.**
- **ANTERIOR: tumoră renală, suprarenală, tumori retroperitoneale, etc.**
- **SPRE STÂNGA: tumori hepatice, retroperitoneale, renale, etc.**
- **SPRE DREAPTA: spenomegalii, hidronefroză,tumori renale, chist sau tumori ale cozii pancreasului, scolioză,pericolecistită, etc.**

Abnormalities of position - STOMACH DISPLACEMENT IN VISCERO-ABDOMINAL PATHOLOGIES

- Normal
- Hepatomegaly
- Splenomegaly
- Pancreatic pathology

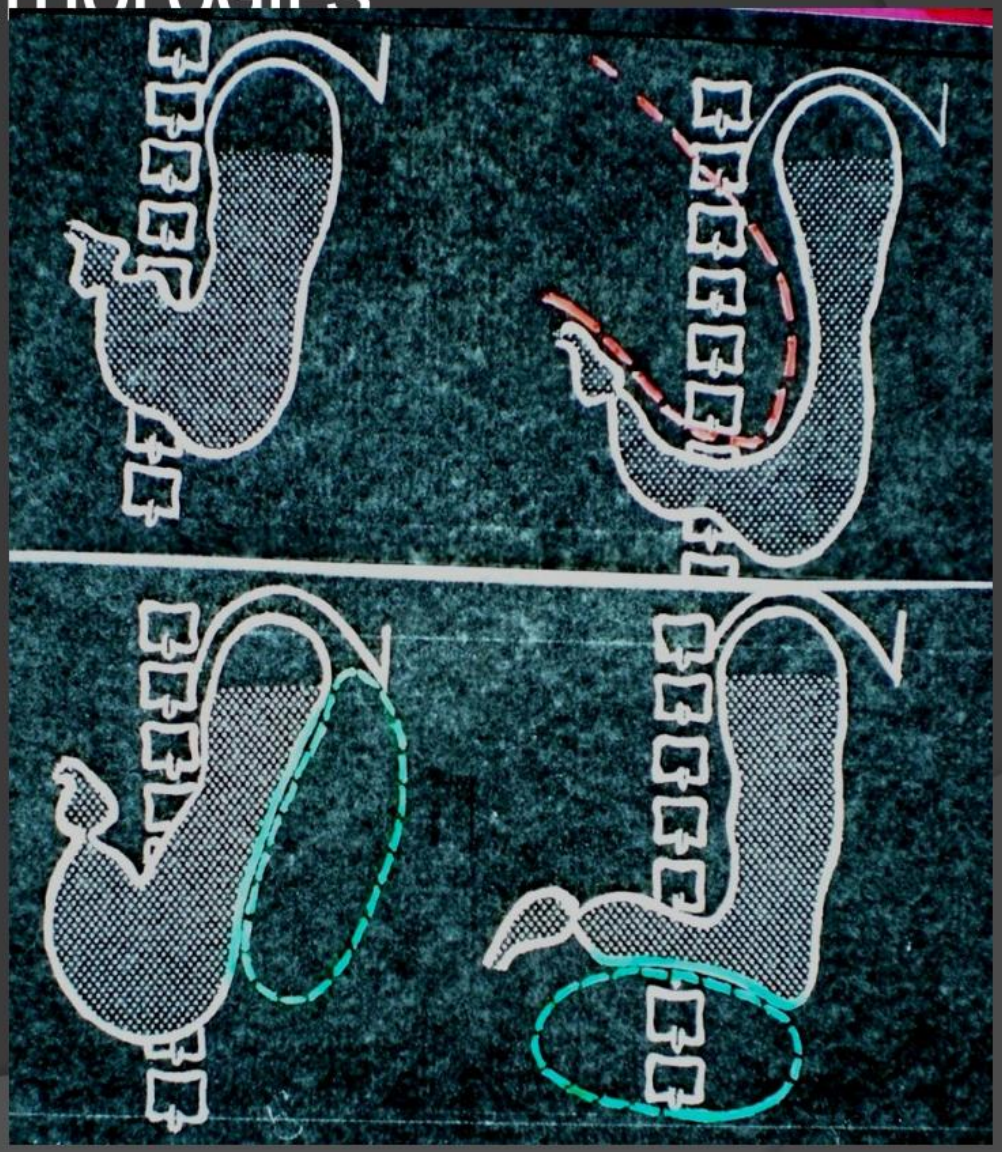

Digestive Tube artificial contrast (barium passage)

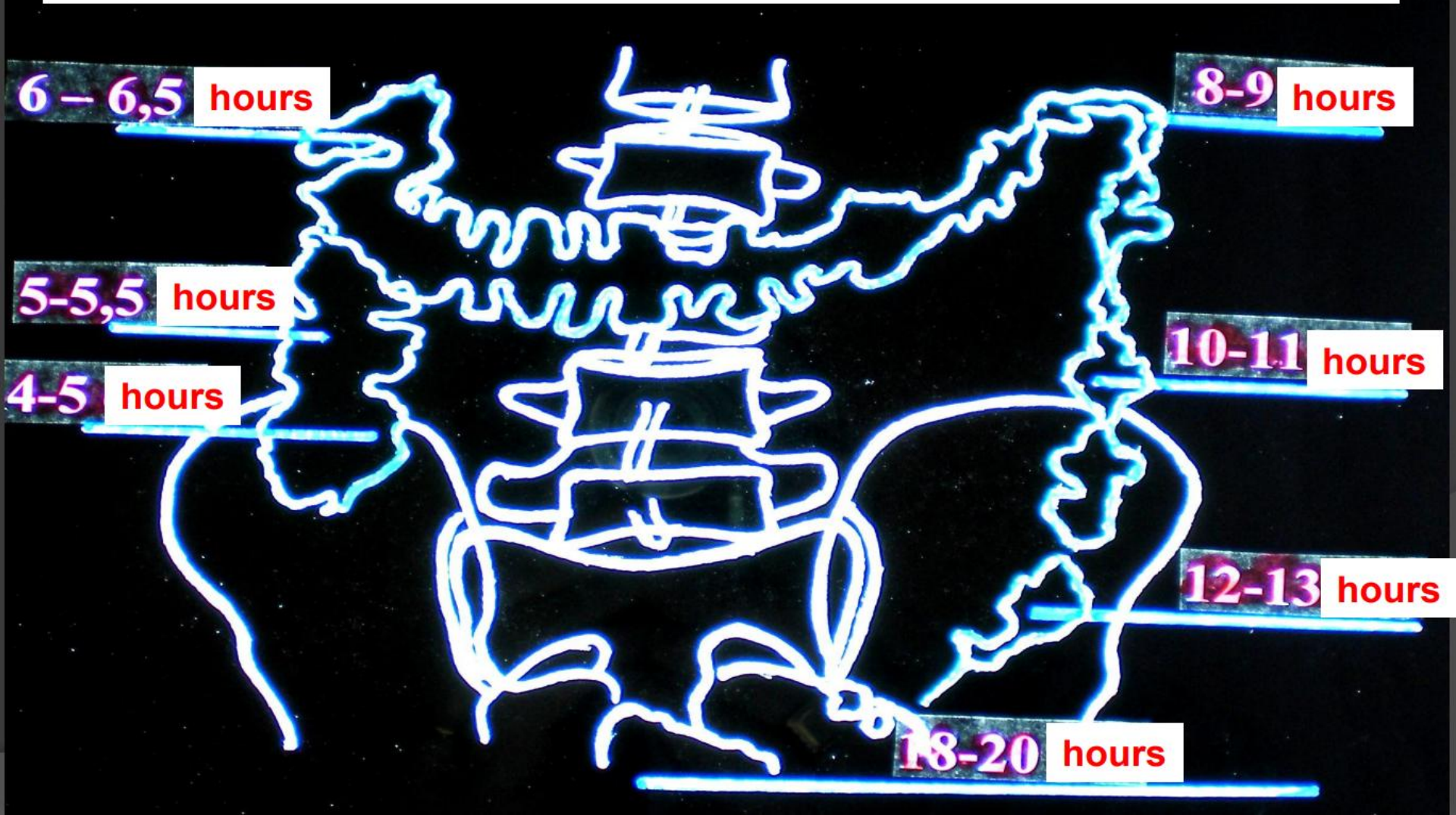

GASTRITELE

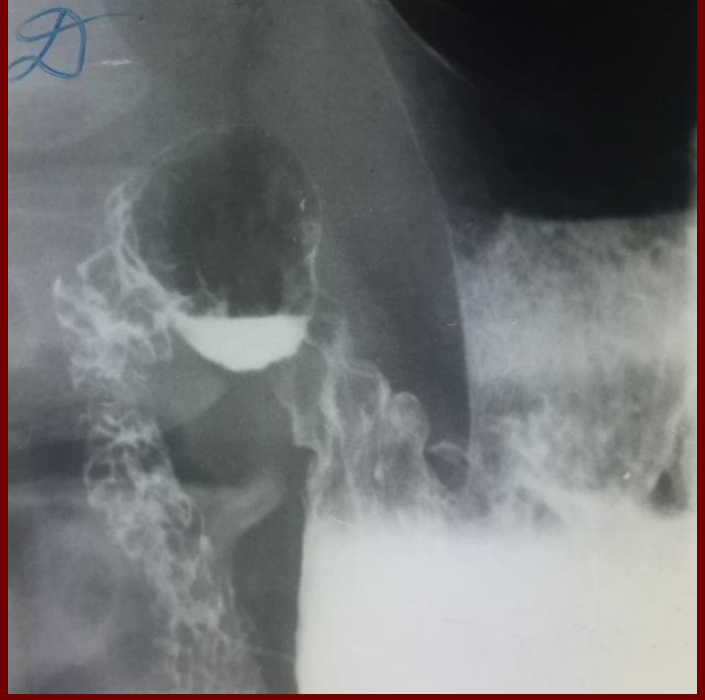

GASTRITĂ

- **acută**
- **cronică**
  - hipertrofică
  - atrofică

ETIOLOGIE

- **AGENŢI EXTRINSECI:** alcool, droguri, antiinflamatoare,substanţe acide şi alcaline în concentraţii mari, sulfatul feros
- **INFECŢII:** tuberculoza, sifilisul produc forme localizate de gastrită însoţite de rigiditate; infecţia herpetică la bolnavi cu imunodeficienţă
- **BOALA CROHN:** localizare antrală, aspect infiltrativ rigid, fără peristaltică
- **TBC GASTRICĂ:** formă vegetantă asemănătoare cancerului; mai rar infiltrativă (biloculare)
- **LUESUL**

ULCERUL GASTRIC

Frecvenţă ulcer gastric / ulcer duodenal - 1/5

MODIFICĂRI RADIOLOGICE

SEMNE DIRECTE:

- **NIŞA HAUDECK (PLUS DE UMPLERE): necesită indicată localizarea mărimea, forma, conturul;**
- **EDEM PERIULCEROS - Linia Hampton**

SEMNE INDIRECTE

- **INCIZURA CONTROLATERALĂ (biloculează asimetric stomacul)**
- **GASTRITA GENERALIZATĂ**
- **CONVERGENŢA PLIURILOR**
- **RIGIDITATE**

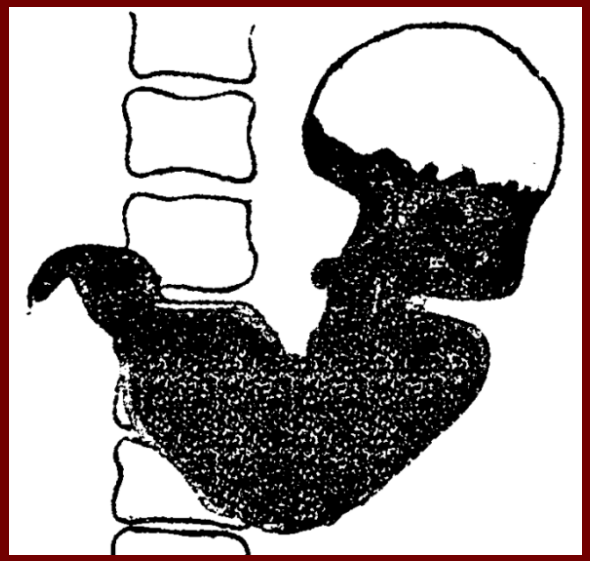

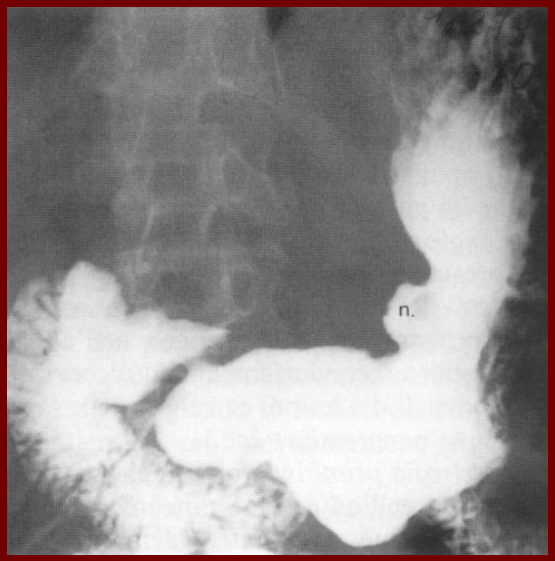

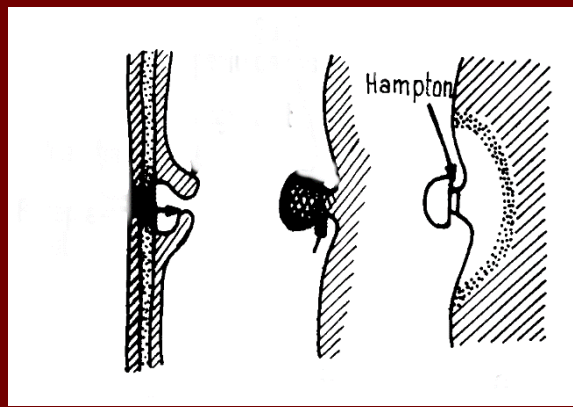

Ulcer gastric

DIAGNOSTIC DIFERENŢIAL

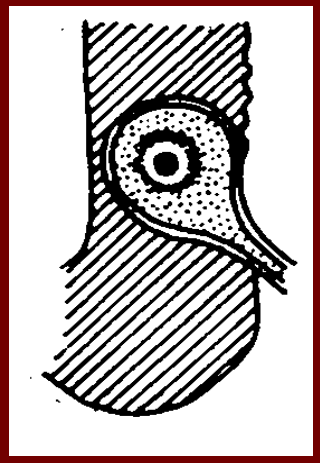

NIŞA BENIGNĂ

- este situată în afara conturului gastric
- este bine delimitată, contur regulat
- edemul din jur este fin, neted, uniform
- pliurile sunt dispuse radial
- după o lună de tratament antiulceros nişa dispare

NIŞA MALIGNĂ

- este situată în conturul gastric
- formă de şa, menisc, plată
- contur neregulat
- haloul transparent este larg, nodular
- din profil nişa endoluminală împreună cu haloul transparent, nodular, neregulat realizează aşa numitul meniscus complex
- pliurile întrerupte
- creşte rapid în dimensiuni
- nu reacţionează la tratament antiulceros

TUMORI GASTRICE BENIGNE

CARACTERISTICA

- frecvenţa mai mică comparativ cu tumorile maligne
- evoluţie lentă
- frecvent asimptomatice

SEMNE RADIOLOGICE

- lacună bine delimitată
- pliuri mucoase suple ocolesc tumora
- perete gastric suplu, elastic cu peristaltică normală

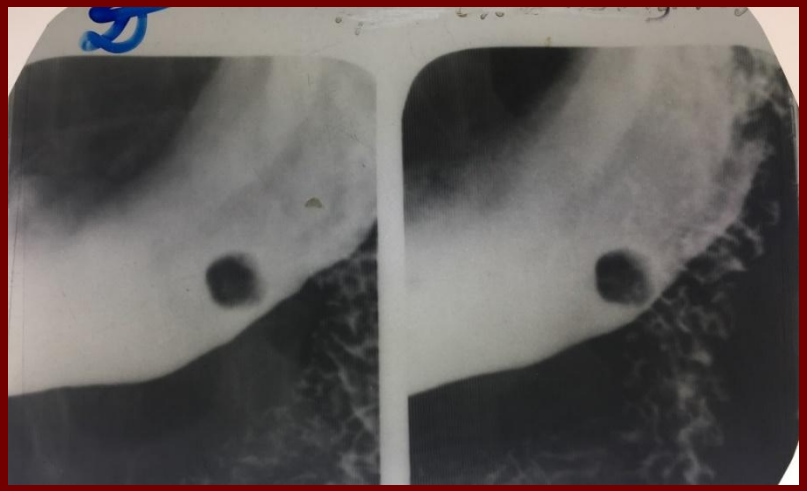

FORME HISTOLOGICE ALE TUMORILOR GASTRICE BENIGNE

- **Polipi adenomatoşi** (unici, multipli, pediculaţi, sesili);
- **Fibroame (mixofibrom, fibrolipom)**, pot atinge dimensiuni mari (30cm);
- **Leiomioame**: 30-40% din tumoriele gastrice benigne, pot avea dimensiuni gigante, dezvoltare exoluminală, uneori se exulcerează
- **Neurofibroame** (din fibrele nervoase ale stomacului)
- **Schwanoame** (din teaca Schwan), pot avea dezvoltare endo sau exoluminală, dimensiuni mari, prezentundu-se ca o lacună neomogenă datorită exulcerării;
- **Lipoame** (sunt frecvent compresibile, cu localizare submucoasă);
- **Granuloame eozinofile** (forme difuze și localizate);
- **Sindromul Zollinger Ellison** (tumoră ectopică în peretele gastric, ce produce hipersecreţie gastrică şi intestinală, precum și tranzit accelerat).

TUMORI GASTRICE MALIGNE

- frecvenţa mai mare la bărbaţi;
- diagnostic complex: necesită examen endoscopic + biopsie

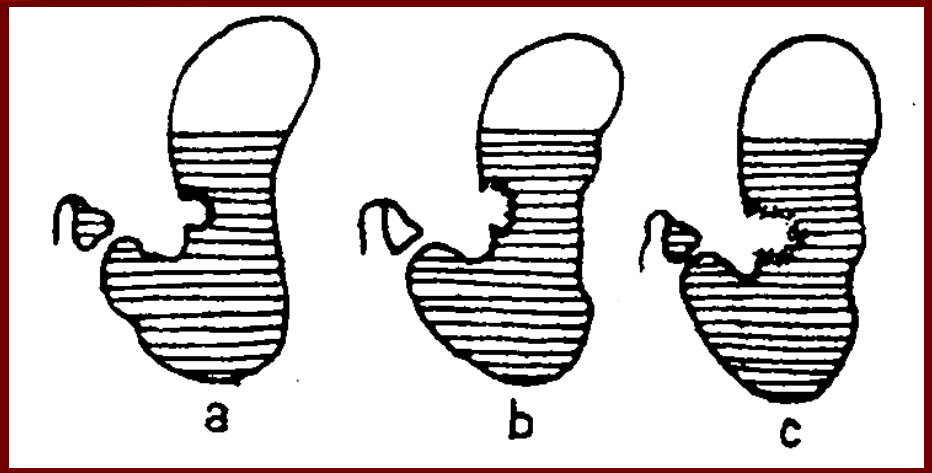

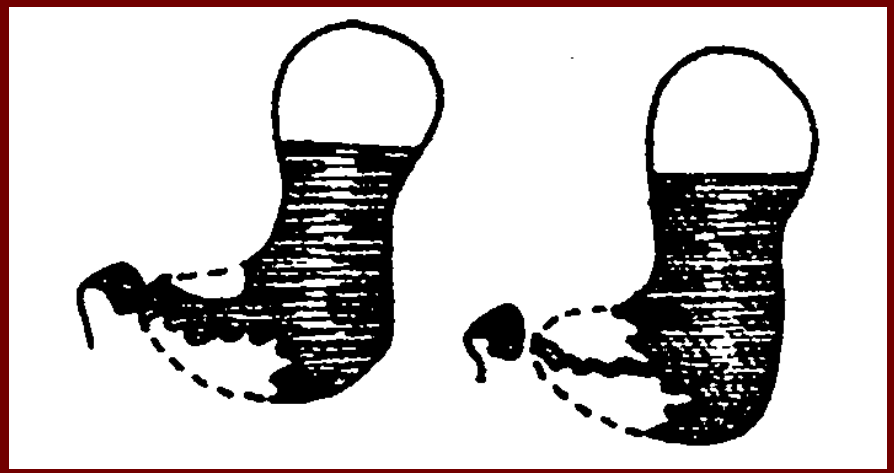

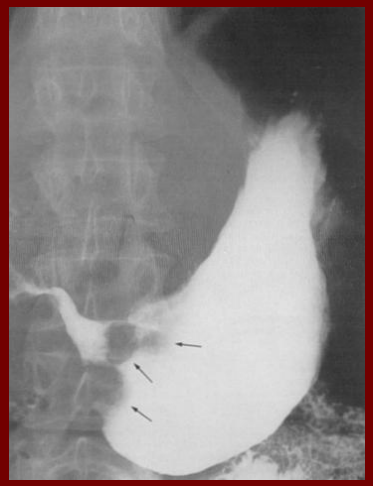

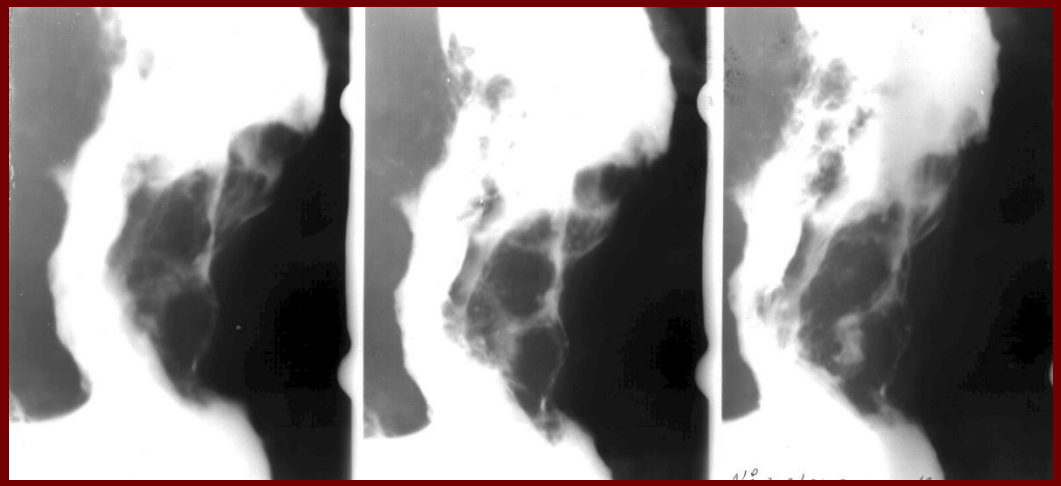

FORME HISTOLOGICE ALE TUMORILOR GASTRICE MALIGNE

CARCINOAMELE *(adenocarcinoamele): modificări imagistice variabile în funcție de tipul anatomopatologic și stadiu tumoral;*

- **CARCINOAMELE VEGETANTE**
  - lacună cu contur neregulat, pinteni şi semitonuri
  - perete gastric rigid
  - pliuri gastrice întrerupte
  - stenoză excentrică cu contur neregulat
- **CARCINOAME INFILTRATIVE**
  - rigiditate segmentară, semnul scândurii pe valuri
  - stenoză circulară /axială, inextensibilă
  - pereţi rigizi, fără peristaltică
  - pliuri întrerupte
  - stenoză regională
  - schir gastric sau linita gastrică malignă; stomac tubular cu evacuare accelerată
- **CARCINOAME ULCERATIVE**
  - nişă malignă
    - în conturul gastric
    - formă de platou, şa, menisc, cocardă (de faţă)
    - contur neregulat
    - lărgimea depăşeşte adâncimea nişei
    - zona periulceroasă neregulată se delimitează net
    - pliuri întrerupte

FORME HISTOLOGICE ALE TUMORILOR GASTRICE MALIGNE

- **CARCINOAME MIXTE**
  - ulcerovegetante
  - infitrativ ulceroase
- **FORME DUPĂ LOCALIZARE**
  - carcinoame de formix
  - carcinoame ale corpului gastric
  - carcinoame antrale
- **LIMFOAMELE GASTRICE NONHODKINIENE**
  - forme infiltrative difuze (perete îngroşat, pliuri hipertrofice)
  - forme cu hipertrofie localizată a mucoasei
  - forme vegetante, rare
  - forme multiple (gastrice, colice)
- **LIMFOAME GASTRICE HODGKINIENE**
  - forme ulcerative
  - forme infiltrative
  - forme vegetante
  - adenomegalii vizualizate US sau CT
- **LIMFORETICULOSARCOAME**
  - forma pseudopolipoidă - pliuri largi cu orientare păstrată, contururi nete, marea curbură franjurată
  - forma ulceroasă - nişe gigante, adânci
  - forma ectaziantă - dilatarea unei porţiuni a stomacului, cu contururi neregulate, angulate
- **LEUCEMIA** (aspect polipoid)

- **METASTAZELE GASTRICE**
  - punct de plecare: cancerul mamar, limfomul, melanomul, sarcomul Kaposi etc
  - noduli submucoşi → ulceraţii;
  - ultrasonografia şi tomografia computerizată decelează prezenţa metastazelor şi adenopatiilor atât regionale cât şi la distanţă;
  - ultrasonografia endoluminală – determină extensia în suprafaţă şi în profunzime a tumorii.

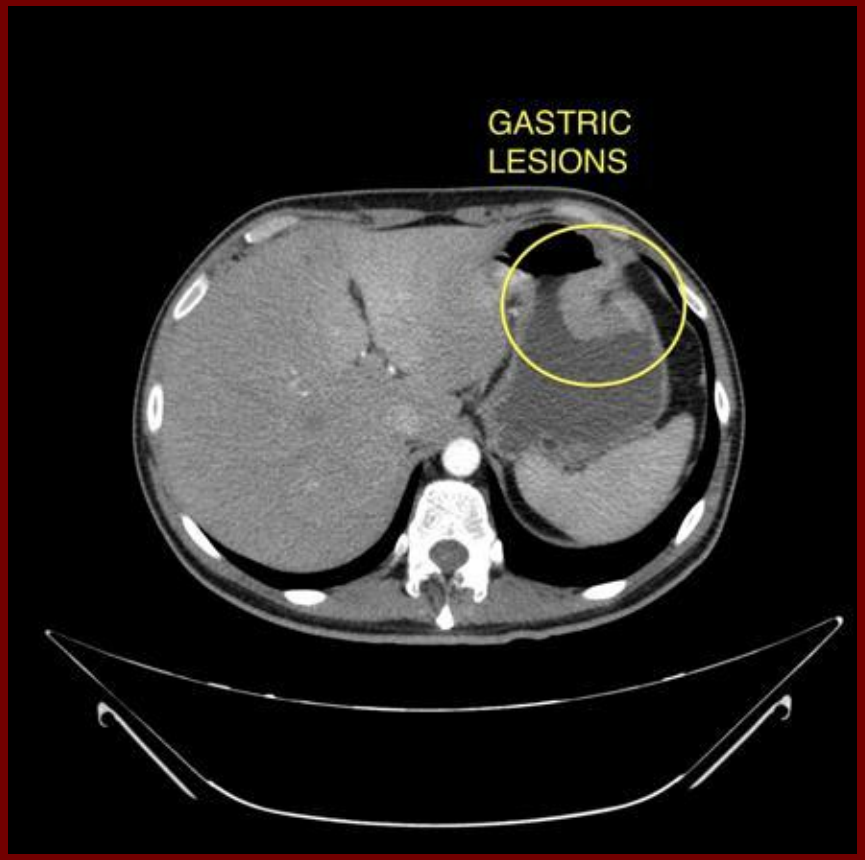

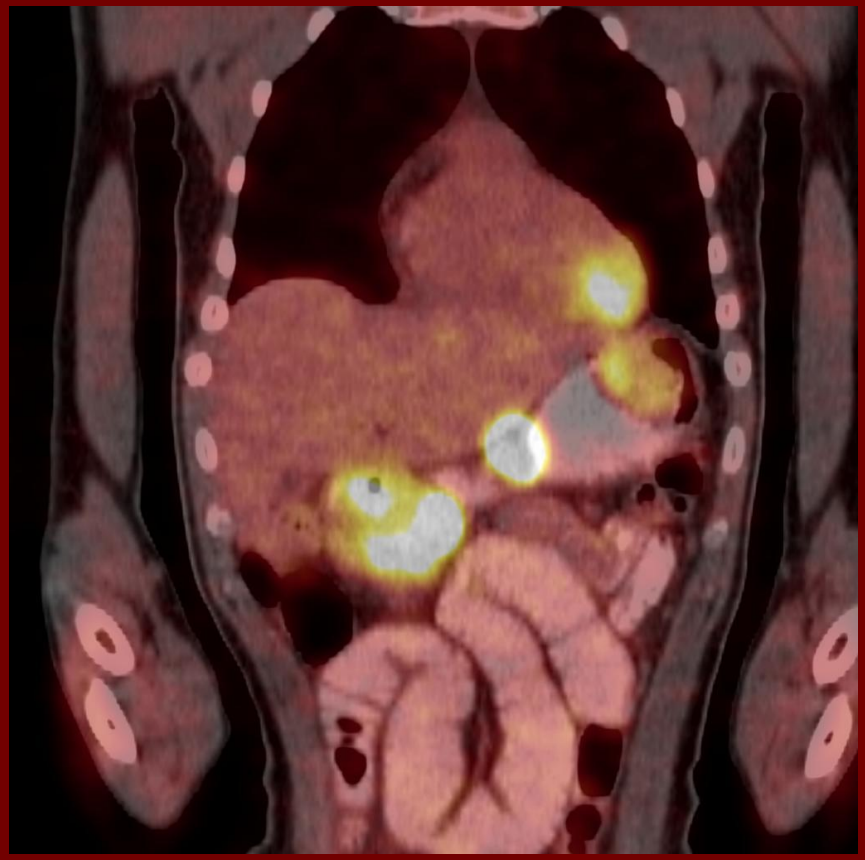

Metastaze gastrice și duodenale la un pacient cu melanom malign.

Source: https://radiopaedia.org/cases/melanoma-gastrointestinal-metastases

MODIFICĂRI RADIOIMAGISTICE ÎN AFECȚIUNILE DUODENULUI

- **ANOMALII DE FORMĂ ŞI CALIBRU:**
  - atrezia duodenală
  - stenoze congenitale (bride, membrane endoluminale, pancreas inelar, etc.)
  - megaduodenul
- **ANOMALII DE TORSIUNE**
- **ANOMALII DE FIXARE** (duodenul total sau parţial mobil)
- **DUPLICAŢIA DUODENALĂ**
- **DIVERTICULI DUODENALI**



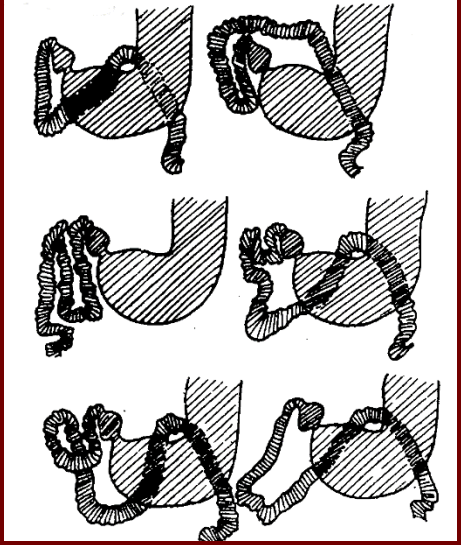

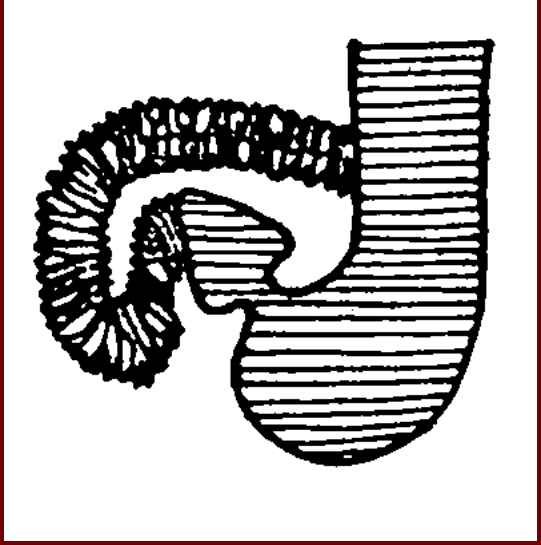

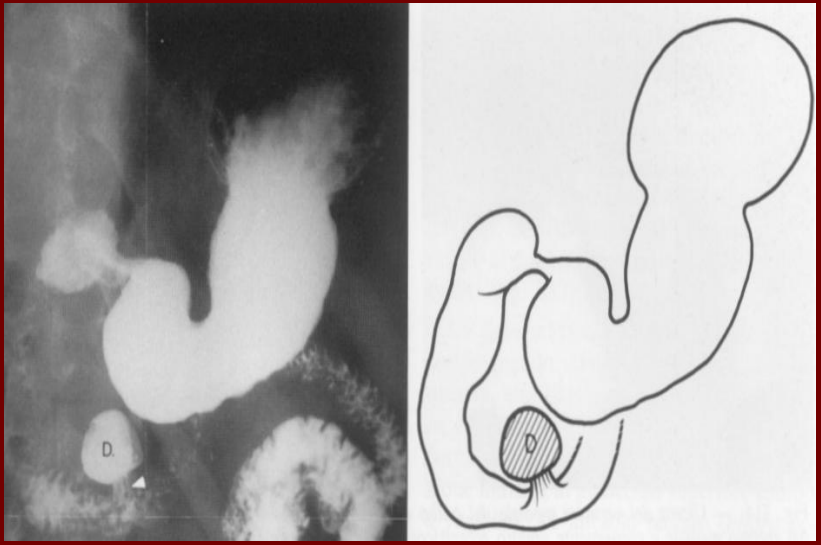

ATREZIA DUODENALĂ

„double-bubble” sign

Diverticul duodenal

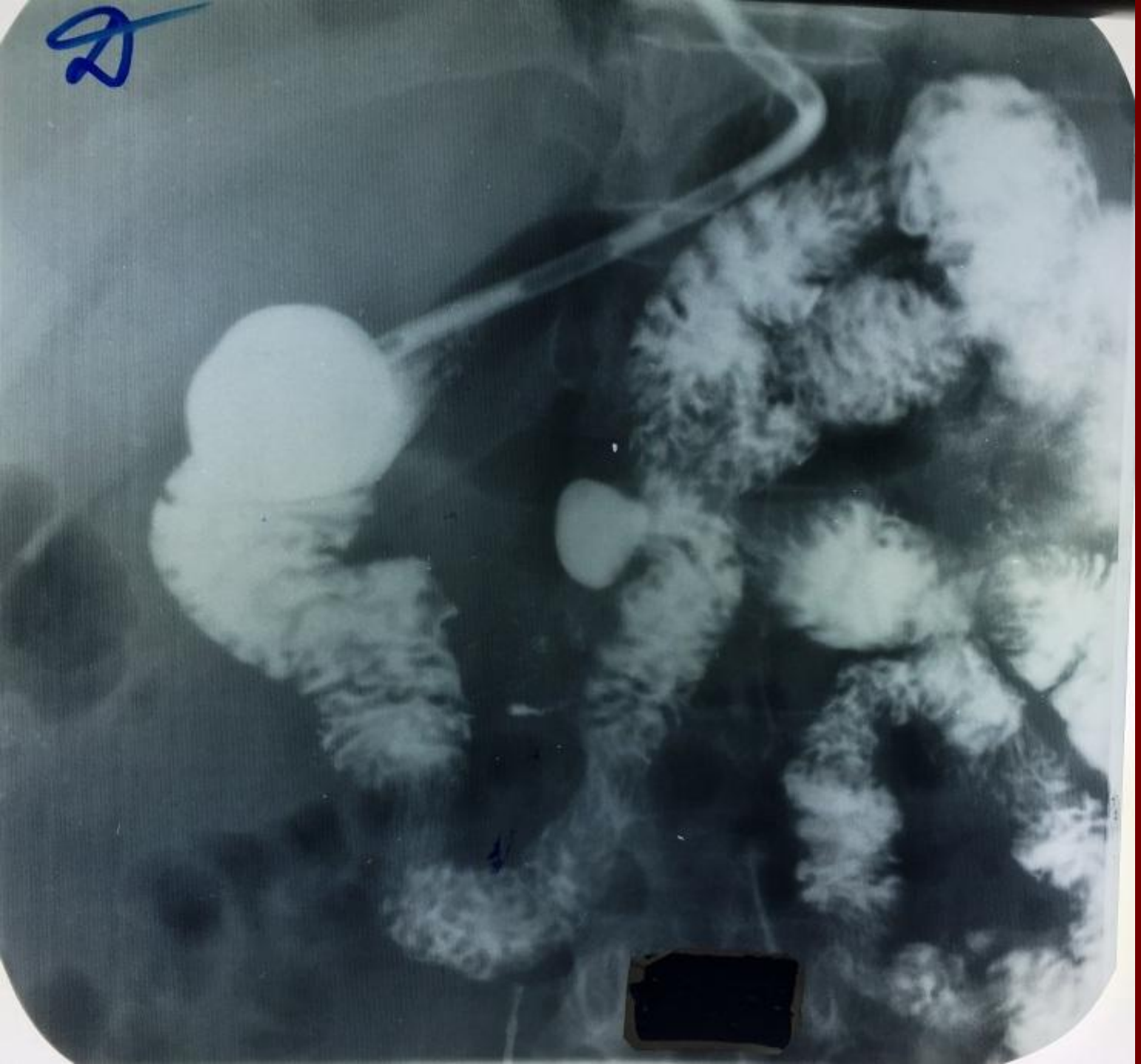

Diverticul duodenal

ULCERUL DUODENAL

Localizare:

- 90% bulb
- 10% postbulbar

MODIFICĂRI RADIOLOGICE

I. PERIOADA INCIPIENTĂ:

- aspect de duodenită

II. PERIOADA DE STARE:

Semne directe:

- nişa (75% faţă posterioară, 24% faţă anterioară, 1% curburi)

Semne indirecte:

a. DUODENALE:

- edemul periulceros
- modificările reliefului mucos, convergenţa pliurilor

b. GASTRICE:

- hipersecreţie
- hiperkinezie
- tulburări ale evacuării gastrice

c. PILORICE:

- pilor spastic
- pilor excentric

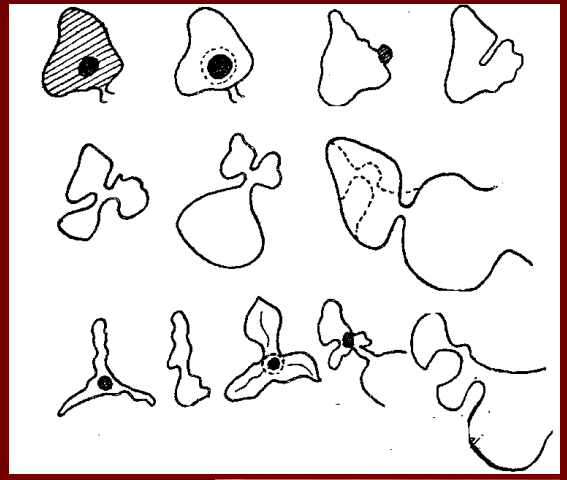

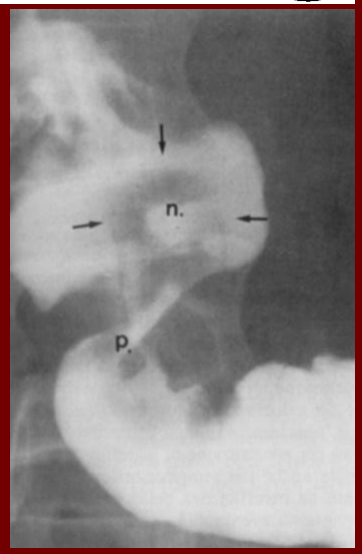

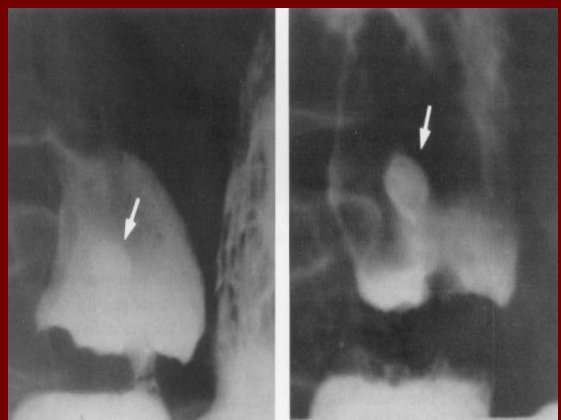

ULCERUL DUODENAL

III. PERIOADA FINALĂ:

- deformări bulbare (bulb în trifoi, treflă, jerbă de flori, ftizic, punga Hart)
- peribulbită:
  - antero sau retropoziţie
  - retracţia curburilor
  - neregularităţi ale contururilor

COMPLICAŢII

- perforaţia
- hemoragia
- stenoza

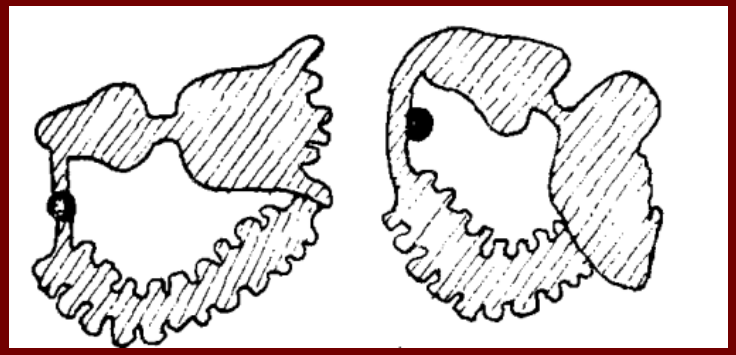

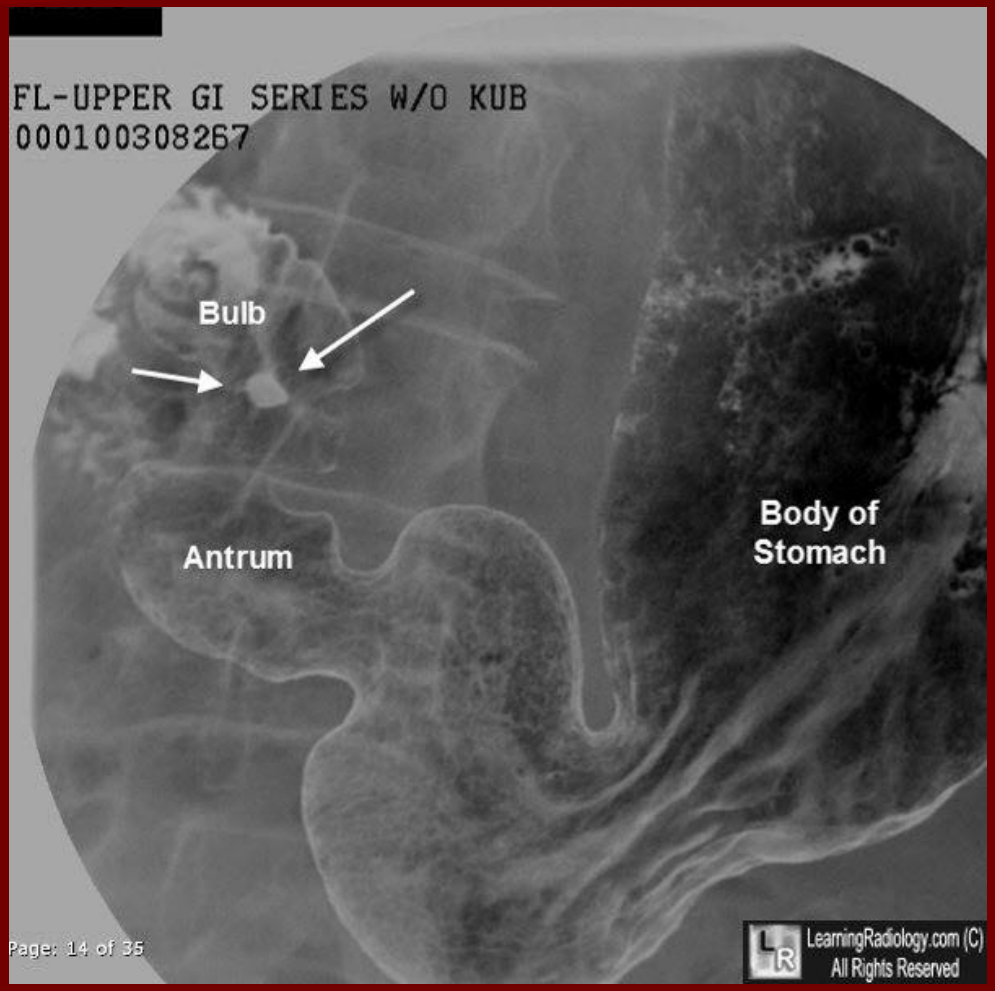

Source:
http://learningradiology.com/notes/ginotes/duodenalulcerpage.htm

TUMORILE DUODENALE

TUMORILE DUODENALE BENIGNE

- polipi (unici, multipli)
- polipi gastrici migraţi
- leiomioame
- lipoame
- adenoame Brunneriene
- neurofibroame
- duplicaţia chistică

Imagistic:

- lacună benignă, uneori exulcerată (target sign)
- lipoamele îşi modifică forma cu peristaltica

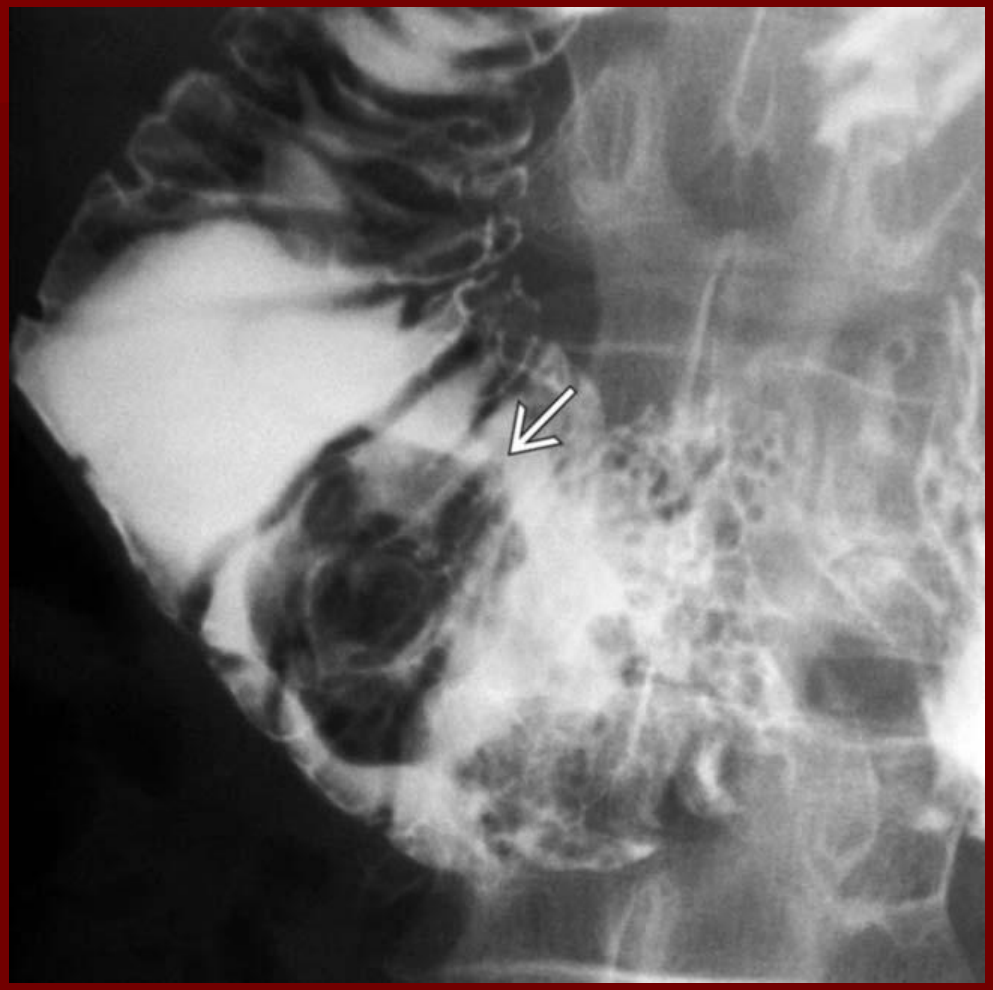

Polip adenomatos duodenal

Source: https://radiologykey.com/duodenal-polyps-2/

TUMORILE DUODENALE MALIGNE

- **adenocarcinoame**
- **sarcoame**

Localizare:

a) **Cancere supra ampulare**

- relativ rare, posibilă invazie de la un cancer piloroantral
- evoluţie spre stenoză

b) **Cancere ampulare**

- *tip coledocian (epiteliom cilindric)*
- *tip Wirsungian (epiteliom cubic)*
- *tip ampular (din epiteliul papilei Vater)*

Clinic:

- produc icter progresiv + sângerări fără hepatomegalie

Radiologic:

- stenoză
- rigiditatea pereţilor
- pliuri longitudinale - neovaterian
- pliuri circulare - neoperivaterian
- lacună în formă de 3 inversat (semnul Frostberg)

c) **Cancere subampulare**

Clinic:

- se manifestă ca stenoze duodenale
- metastazează rapid în ficat

Radiologic:

- stenoză segmentară
- rigiditate
- calibru neregulat
- uneori aspect polipoid lacunar

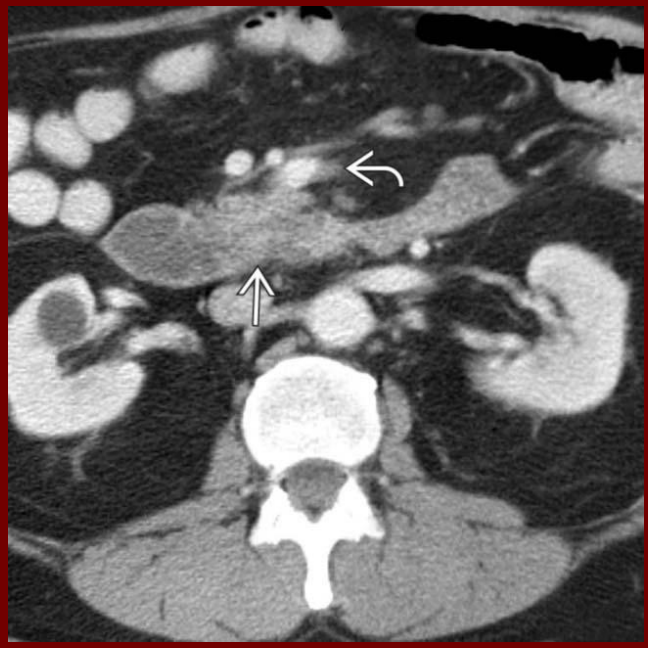

Carcinom duodenal în D3.
https://radiologykey.com/duodenal-carcinoma-2/

METASTAZE DUODENALE

- De obicei prin contiguitate de la organele din jur (pancreas, căi biliare, antrul gastric)

Semne radiologice:

- lărgirea cadrului duodenal
- rigiditatea conturului intern
- pliuri mucoase care se termină brusc (semnul rabotajului)
- semnul Frostberg (”3 inversat” la o examenul baritat): *distorsiunea mucoasei pe peretele medial în D2 datorită masei și / sau edemului local. Este cel mai frecvent asociat cu carcinom al capului pancreasului, dar poate fi observat și în carcinomul duodenal și pancreatită)*
- fistulă duodeno-pancreatică
- stenoză a lumenului duodenal

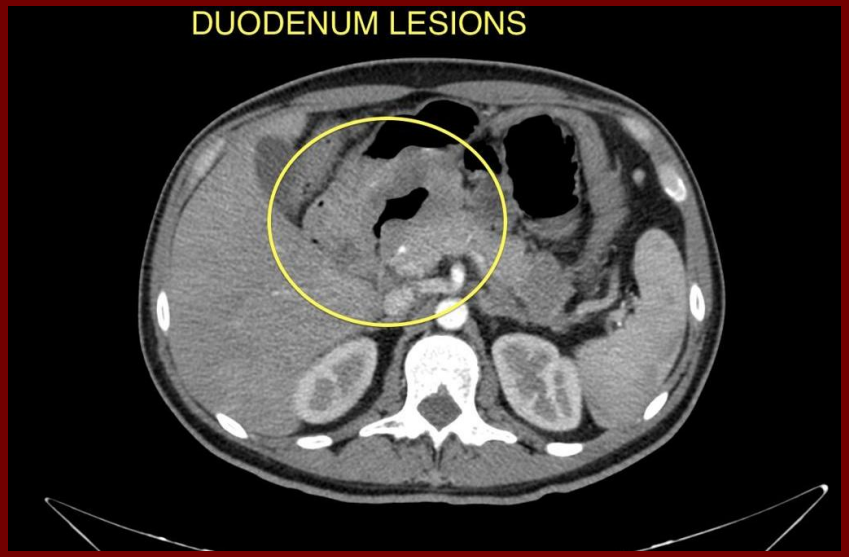

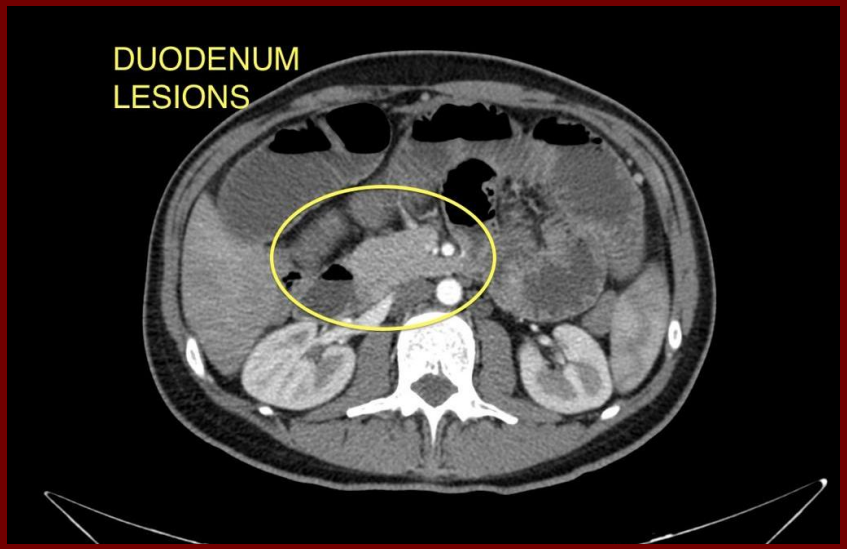

Metastaze duodenale în melanom.

Source: https://radiopaedia.org/cases/melanoma-gastrointestinal-metastases

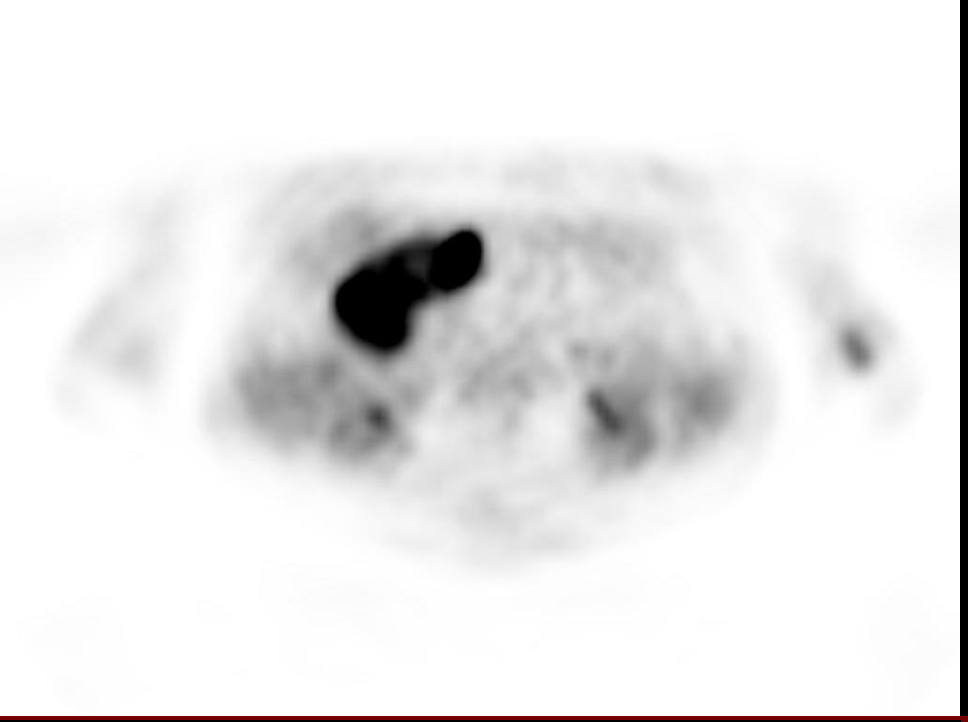

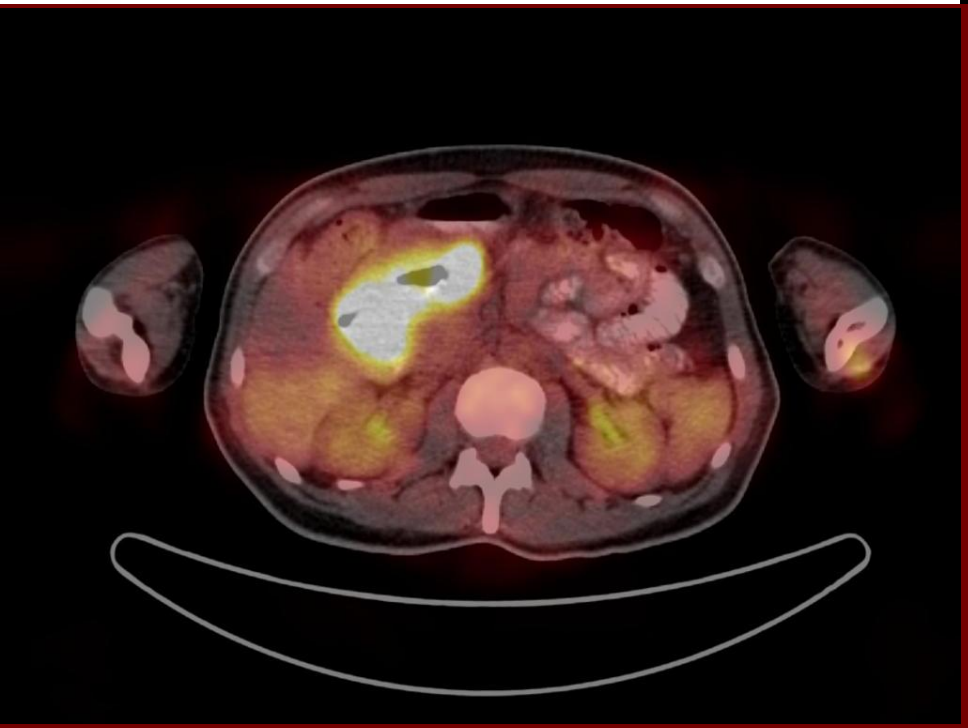

Metastaze duodenale în melanom.
Source:
https://radiopaedia.org/cases/melanoma-gastrointestinal-metastases

MODIFICĂRI RADIOIMAGISTICE ÎN AFECȚIUNILE INTESTINULUI SUBȚIRE

- **ANOMALII DE ROTAŢIE ŞI FIXAŢIE**
  - rotaţie incompletă - mezenter comun
  - rotaţie inversă: situs inversus
  - mezenter lung cu bază de implantare redusă - volvulus
  - absenţa fixării cecului şi ascendentului (cec mobil cu mezou, flotant)
  - cec subhepatic
  - apendice retrocecal
  - benzi peritoneale care comprimă ansele → ocluzie
- **ANOMALII ALE LUMENULUI INTESTINAL**
  - atrezia (totală și parțială)
  - stenoze intestinale (unice și multiple)
  - megaintestin subţire
  - diverticuli
- **MODIFICĂRI DE POZIŢIE**
  - ptoza viscerală (unghiul Treitz alungit, jejun în micul bazin etc)
  - modificări de poziţie prin mărirea organelor vecine: sarcină, glob vezical, aerocolie,tumori uterine, renale stgângi, splenomegalie, ascită, aderenţe postoperatorii, peritonite chistate
  - disociere de anse prin edem sau infiltraţie mezenterică
  - modificări de poziţie prin angajare în sac herniar, eventraţie

Diverticulul Meckel

- este cea mai frecventa anomalie congenitala a tractului gastrointestinal (2-5% din copii);
- rezultat al inchiderii incomplete a ductului omfalomezenteric (vitelin);
- are aspectul unui sac localizat pe marginea antimezostenică (antimezenterică) a ileonului terminal, lângă cecum, în locul unde artera mezenterică superioară dă ramurile terminale și masoară în jur de 5 cm;
- Adesea, este asimptomatic, iar in cazul copiilor poate da unele complicatii care apar mai ales inainte de 2 ani.

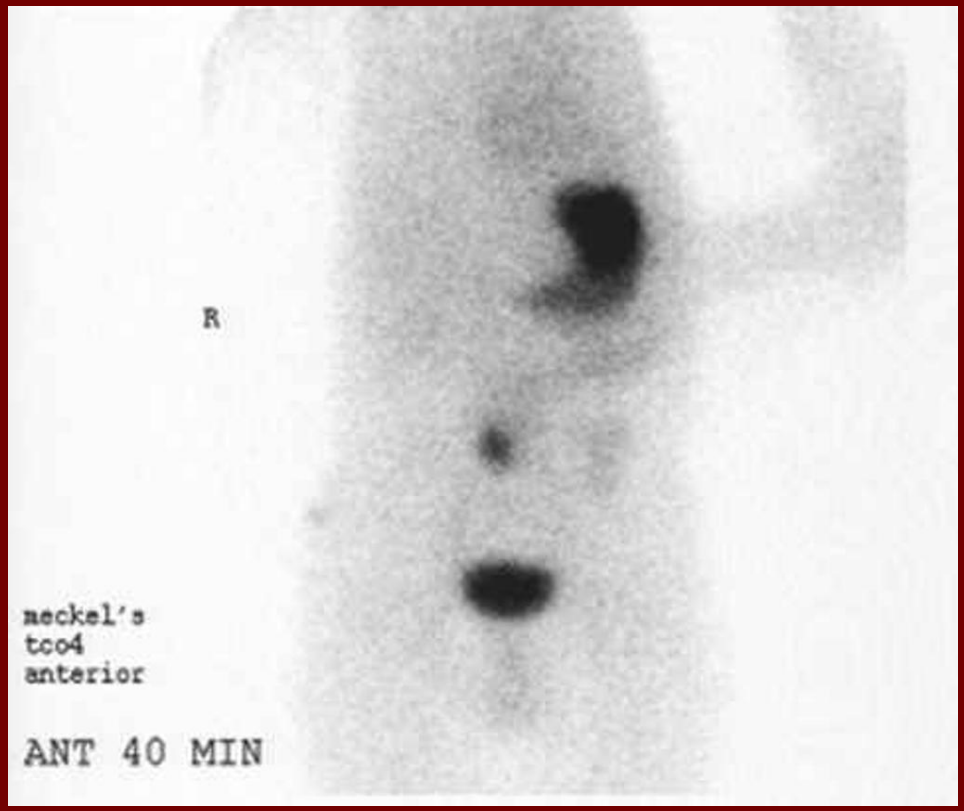

Source: https://radiopaedia.org/cases/meckel-diverticulum-1?lang=us

Diverticulul Meckel

- Technetium-99m pertehnetat este acumulat de mucoasa gastrică după injectarea intravenoasă.
- Scintigrafia cu Techneţiu-99m pertehnetat reprezintă o modalitate sensibilă pentru detectarea ţesuturilor / organelor care conţin mucoasă gastrică funcţională heterotopică, inclusiv a diverticului Meckel
- Acurateţea studiului poate fi crescută prin administrarea de pentagastrină (care creşte absorbţia mucoasei gastrice) sau blocante de receptori H2 (care inhibă excreţia izotopului în lumenul intestinal, crescând concentraţia celulară). Deoarece Pentagastrină antagonizează efectul blocante de receptori H2, preparatele nu sunt administrate concomitent / împreună.

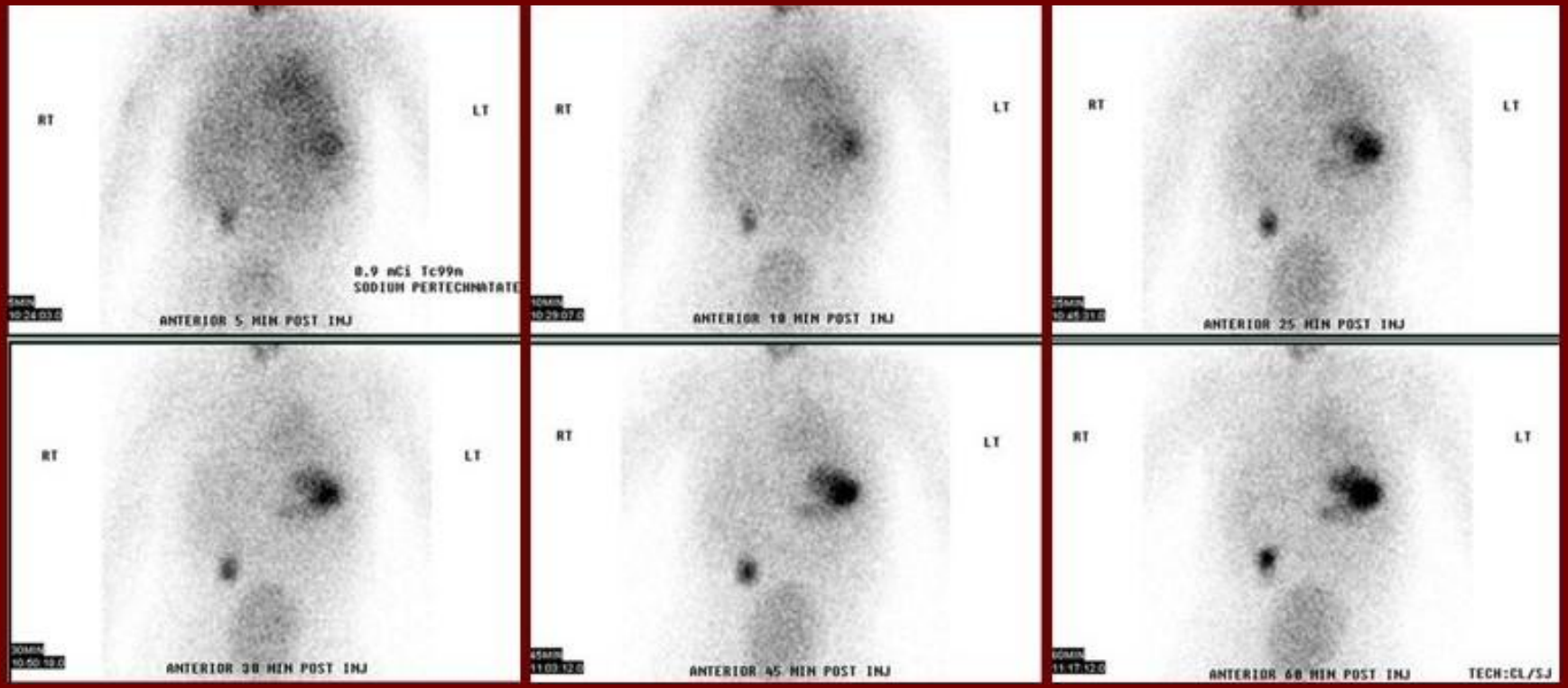

Source: https://www.wikiwand.com/en/Meckel%27s_diverticulum

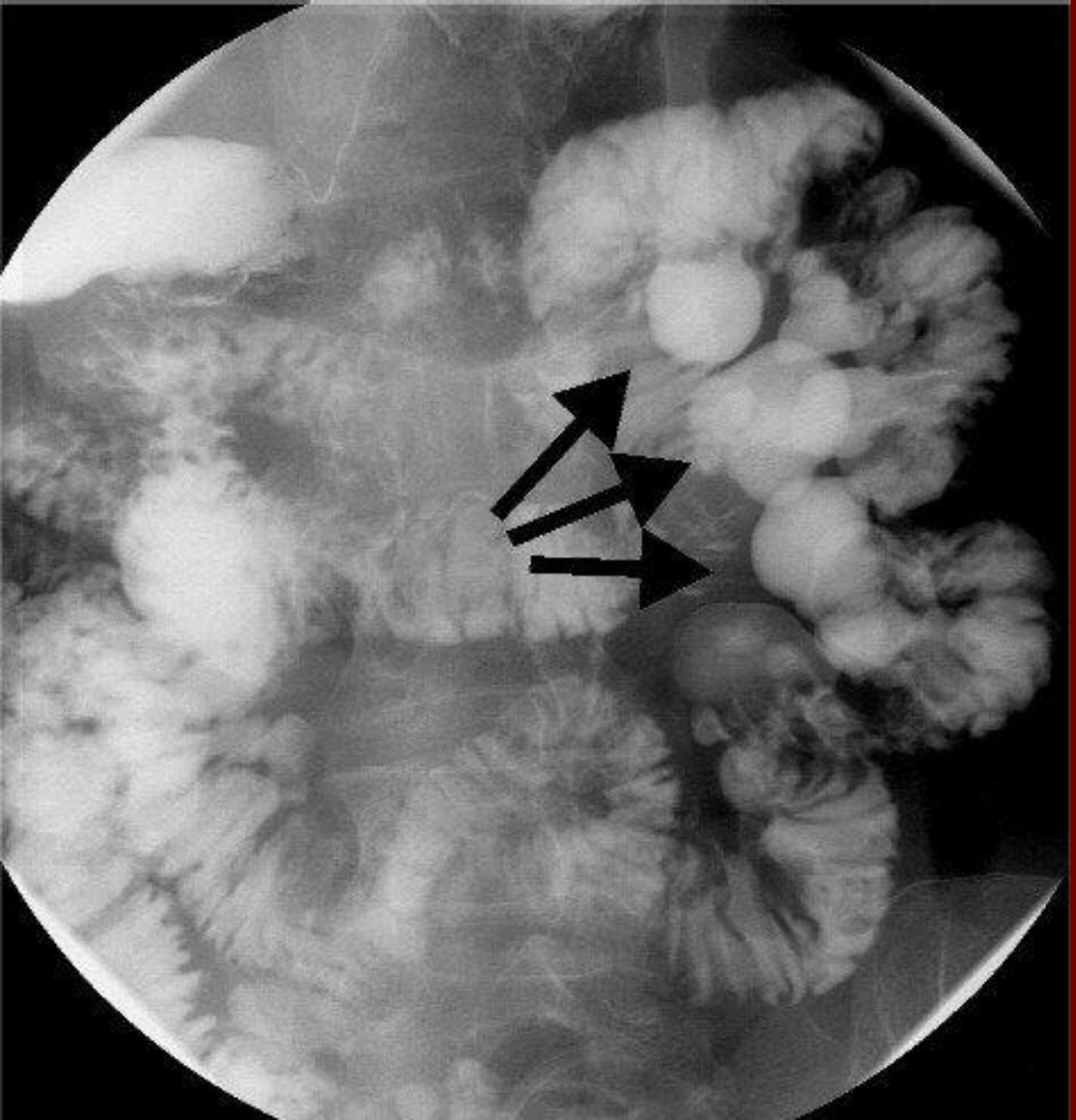

Examen baritat al intestinului subțire demonstrând diverticuloza jejunală

Source: Alex Mortimer et al. Jejunal diverticulitis: an unusual cause of an intra-abdominal abscess. *Journal of Radiology Case Reports*. 2008, 2(5):15-8

ENTERITELE CRONICE

- **jejunite**
- **ileite**
- **enterocolite - enterocolopatia nespecifică**

Date radioimagistice (3 perioade în evoluție)

I. PERIOADA INCIPIENTĂ

- tulburări de tonus (hipertonie, hipotonie , distonie
- segmentare anormală: alternanţă de zone spastice şi zone dilatate
- retenţie de gaze
- retenţie de lichide
- imagini reziduale ("fulgi de zăpadă", retenţie de Bariu între pliuri edemaţiate)

I. PERIOADA DE STARE

- edem inflamator
- hipertrofia sistemului limfatic
- ulceraţii (plus de subsatnţă ce iese din contur uneori neregulat

I. PERIOADA LEZIUNILOR ORGANICE TARDIVE

- stenoză prin fibroscleroza pereţilor intestinali
- rigiditate
- fixarea anselor prin bride aderenţiale care modifică topografia normală a intestinului implicat

ENTERITA REGIONALĂ (BOALA CROHN)

- **Inflamaţie cronică recidivantă a tubului digestiv**
- **Localizare - în orice segment al tractului digestiv, mai frecvent fiind afectată regiunea ileocecală**
- **Inflamația afectează întregul perete intestinal (inflamație profundă, transmurală cu edem marcat și cuprinde mai multe segmente, separate prin zone de intestin normal [*arii skip*])**

Date radioimagistice

- **FAZA INIŢIALĂ**
  - modificări funcţionale ileale - hipotonie, hipertonie, tranzit accelerat;
  - modificări funcţionale cecale - spasmul controlateral valvulei Bauchin, accentuarea hausterelor (”cec în frunză de stejar”);
  - modificări organice ileale - îngroşarea pliurilor mucoasei cu dispunerea lor perpendicular pe axul intestinal, hipertrofia foliculilor limfatici, eroziuni superficiale, ulceraţii caracteristice, fistule, abcese, edem mezenteric etc;
  - aspect de ”piatră de pavaj”
  - modificări organice cecale - hipertrofia foliculară, lacune multiple rotunde, bine delimitate.
- **FAZA STENOTICĂ**
  - semnul sforii sau ”string sign”
  - segmentele intestinale dilatate

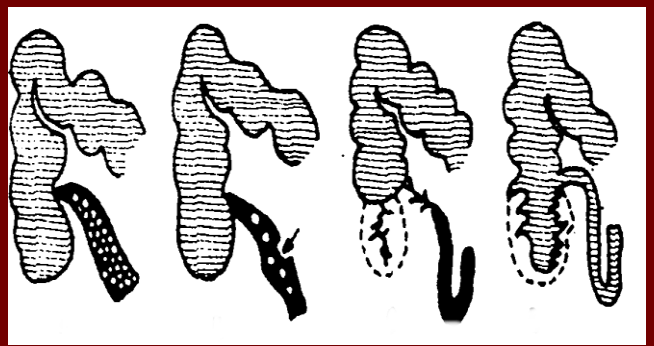

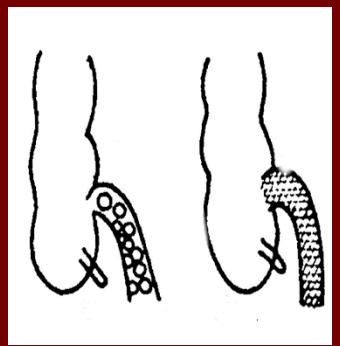

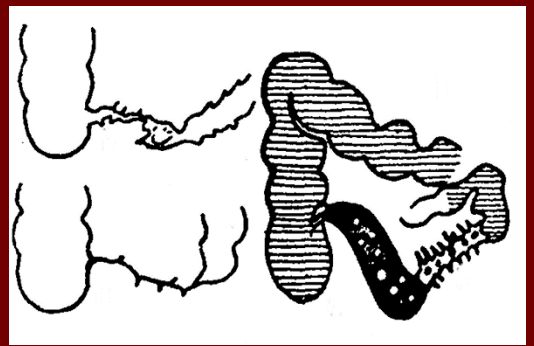

ENTERITA REGIONALĂ (BOALA CROHN)

Strictură a unui segment lung de ileon terminal, cu o configurație de cordon (sémnul Kantour), datorită inflamației cronice.

String sign of Kantour (gastrointestinal string sign)

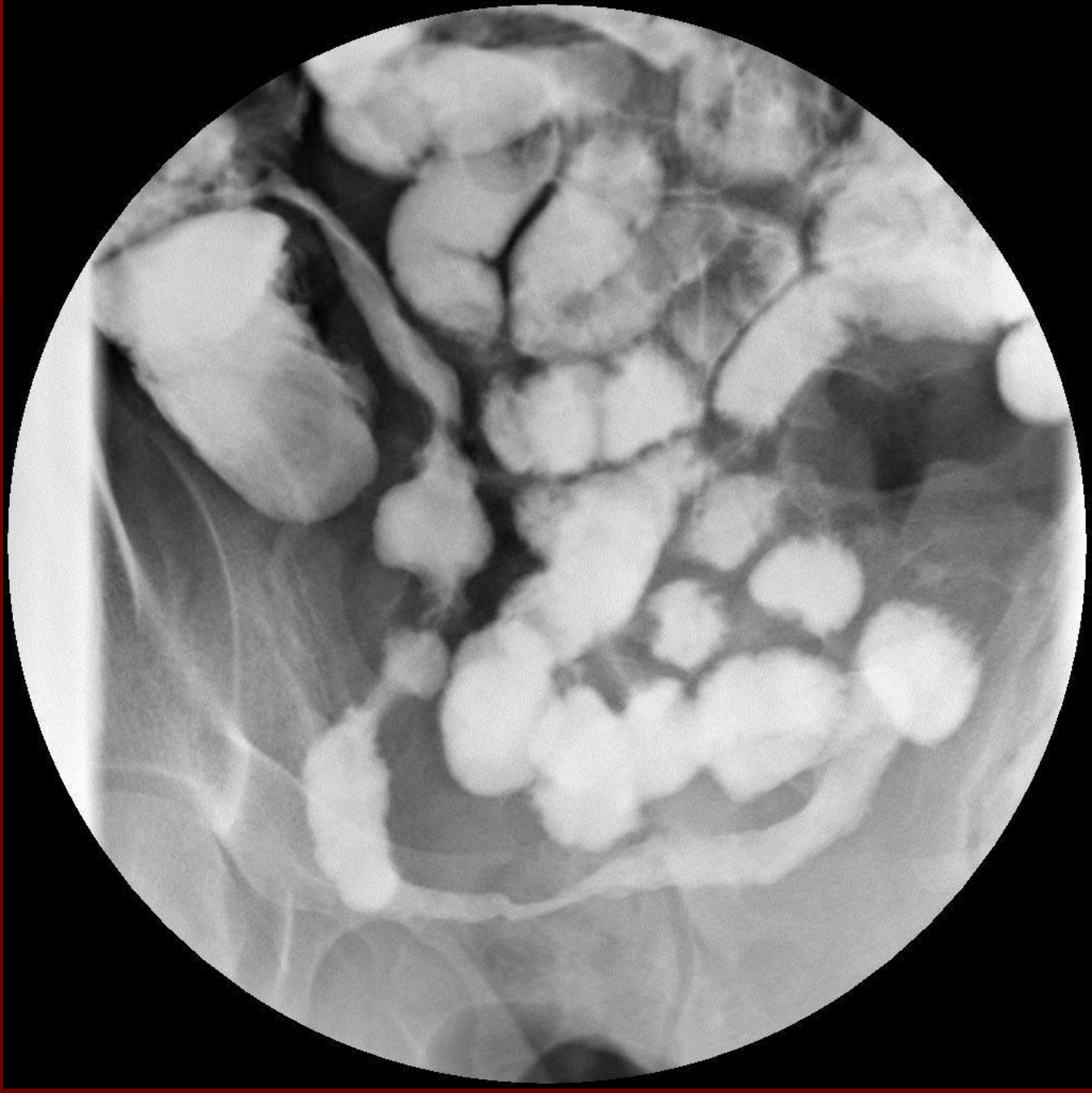

Source: https://radiopaedia.org/cases/string-sign-of-kantour-crohn-disease?lang=us

TUMORILE INTESTINULUI SUBȚIRE

TUMORILE BENIGNE ALE INTESTINULUI SUBȚIRE

- **polipi, adenoame, fibroame, mioame, lipoame**

Polipi multipli ai intesinului subține (localizare predominată în jejun) la un pacient cu sindrom Peutz-Jeghers

Source: https://radiologyassistant.nl/abdomen/bowel/small-bowel-tumors

TUMORILE MALIGNE ALE INTESTINULUI SUBȚIRE

- **Adenocarcinoame, limfoame, tumori carcinoide, leiomiosarcoame**

ADENOCARCINOAMELE

- cele mai frecvente (25-40% din neoplasmele intestinului subțire)
- tipuri histologice: adenocarcinoame mucinoase, nediferenţiate, diferenţiate

Semne imagistice:

a) Forma infiltrativă - zonă scurtă de îngustare a calibrului, rigidă, întreruperea pliurilor mucoase, reacţia desmoplastică împiedică stenoza completă;
b) Forma vegetantă - lacună endoluminală unică sau multiplă, contur neregulat, semitonuri, îngustare excntrică a lumenului, pliuri amputate, uneori ulceraţii.

LIMFOAMELE

- ~ 10% asociat cu alte localizări limfatice (adenopatii) sau viscerale
- Localizare: ileon terminal, cec

Semne imagistice:

a) forma infiltrativă: îngroşarea peretelui intestinal cu lumen normal sau crescut, uneori anevrismal, fără unde peristaltice;
b) forma nodulară: lacună intraluminală multiplă, variabilă ca număr şi mărime;
c) forma ulcerovegetantă: ulceraţie largă, întinsă în suprafaţă
d) limfom mediteranean: îngroşarea pliurilor ±noduli localizaţi la nivelul unui segment întins al intestinului subţire, evoluţie spre stenoză, adenomegalii mari

LEIOMIOSARCOMUL

- ca frecvenţă – circa 15% din tumori; leziune solitară, cu localizare jejun - ileon
- punct de plecare: musculatura netedă intestinală sau vasculară
- creştere lentă exoluminală cu tendinţă la necroză, hemoragie, calcificări
- indicii de malignitate: mărime > 6 cm, densitate neuniformă, ulceraţii largi, metastaze hepatice și perioneale multiple

Semne imagistice:

- masă tumorală care dislocă şi distorsionează ansele intestinale; prezența ulceraţilor.

TUMORILE CARCINOIDE

- ca frecvenţă – circa 25% din tumorile intestinului subţire
- localizare distală
- sunt multiple, au dimensiuni mici şi medii
- asociate cu alte neoplasme primare
- corelaţie între mărimea tumorii şi gradul de malignitate
- diferenţierea între formele benigne şi maligne este dificilă (metastazele - element definitoriu)
- provenienţă din celulele endocrine ale stratului bazal al mucoasei intestinale
- dezvoltare exoluminală
- reacţie desmoplastică apreciabilă
- diseminare ganglionară
- ascită

Semne imagistice:

- una sau mai multe lacune mici bine delimitate
- masă mezenterică care distanţează şi fixează ansele intestinale
- modificări de fibroză care produc o angulare a anselor cu aspect stelat sau “spokelike” (produs prin tulburări de circulaţie)
- la tomografia computerizată (CT) - modificări parietale greu de identificat, modificări mezenterice specifice, masă de ţesut moale, unifocale cu opacităţi liniare în formă de stea, adenopatii mezenterice uneori calcificate, diseminare peritoneală ganglionară hepatică, ascită

TUMORILE MALIGNE SECUNDARE METASTATICE

- puţin frecvente
- tumori primare metastazante: melanomul, carcinomul mamar, carcinomul bronşic etc;

Semne imagistice:

- lacune mici, pediculate
- la tomografia computerizată (CT) - îngroşare localizată a peretelui intestinal, reacţie desmoplastică

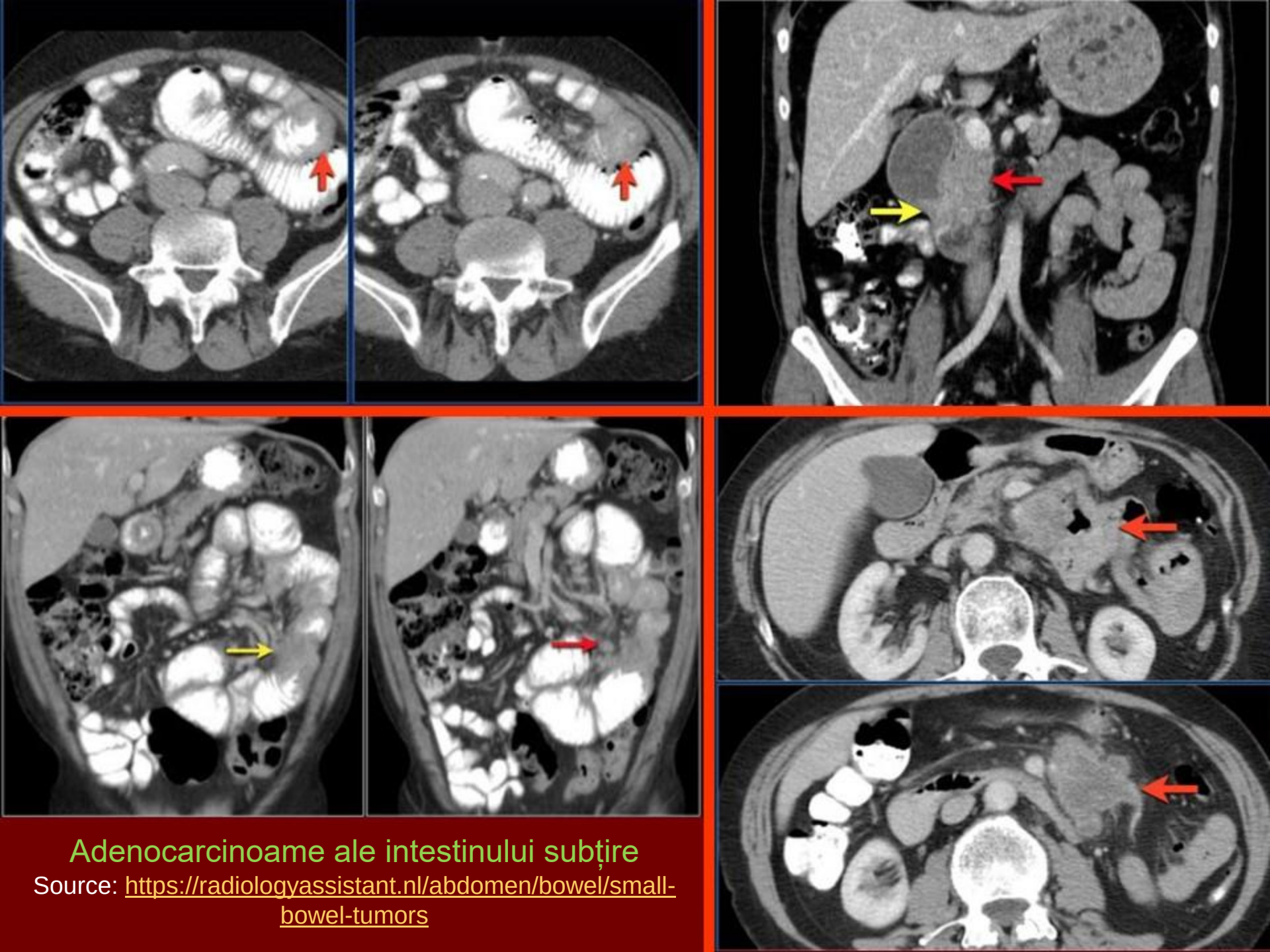

Adenocarcinoame ale intestinului subțire

Source: https://radiologyassistant.nl/abdomen/bowel/small-bowel-tumors

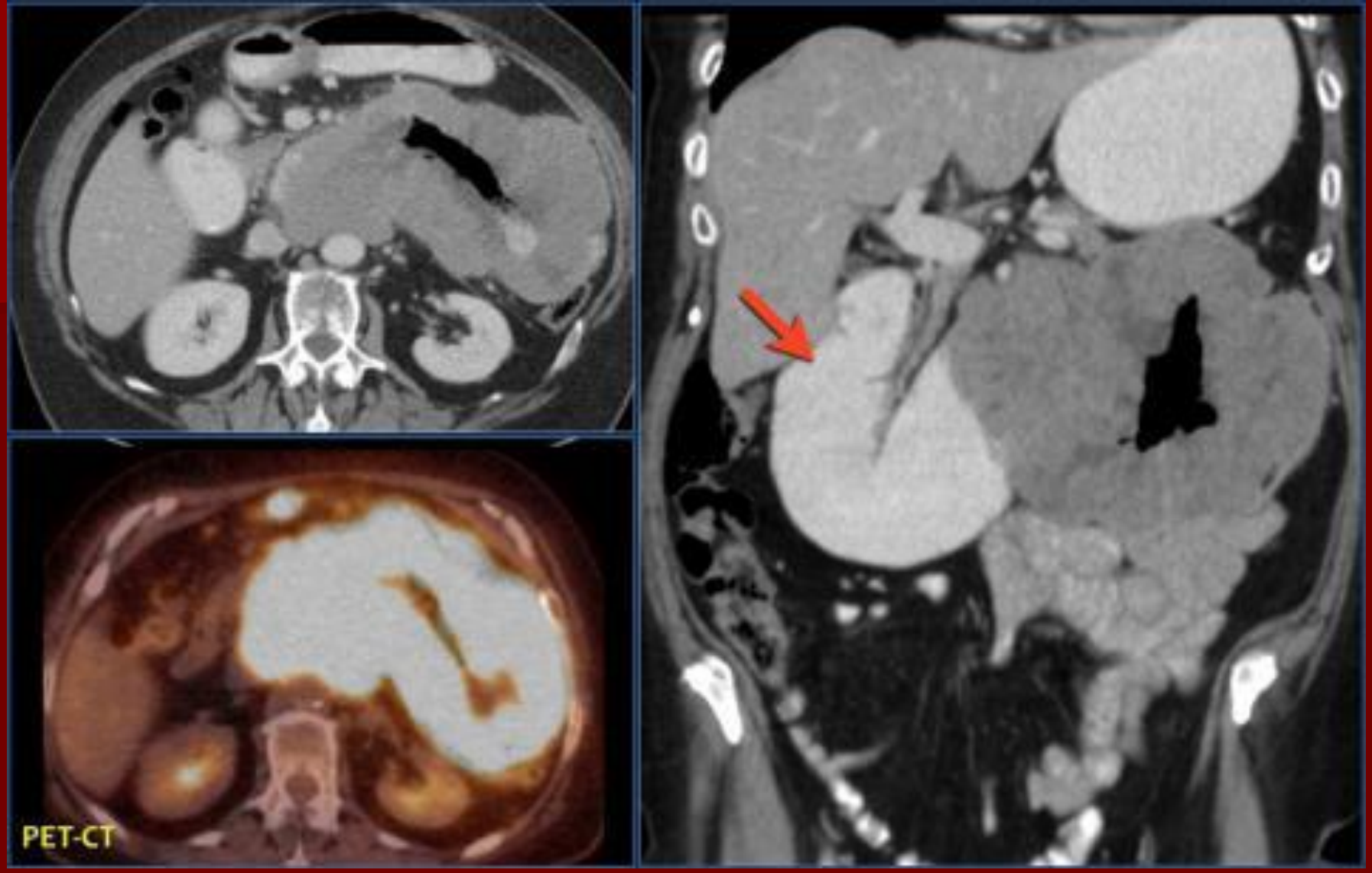

Limfom ce se prezintă ca o masă tumorală hipermetabolică cu îngroșarea semnificativă a pereților jejunului proximal, cu captare intensă de FDG.
Se observă de asemenea dilatarea prestenotică a duodenului (săgeată roșie).

Source: https://radiologyassistant.nl/abdomen/bowel/small-bowel-tumors

MODIFICĂRI RADIOIMAGISTICE ÎN AFECȚIUNILE COLONULUI

- **MALFORMAŢII CONGENITALE**
  - absenţa rotaţiei (mezenterul comun)
  - rotaţia incompletă
  - duplicaţia colonului
  - atrezia anală (imperforaţia anală)
  - atrezia şi stenoza colonului
  - megacolonul congenital (boala Hirschsprung)
  - diverticolii colonului

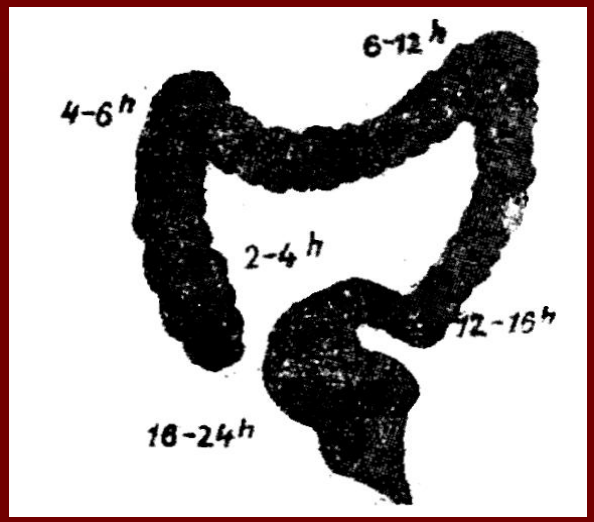

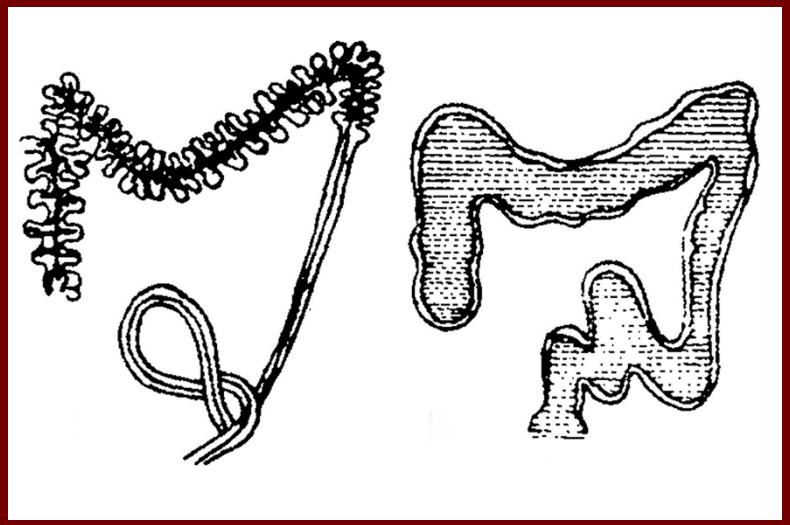

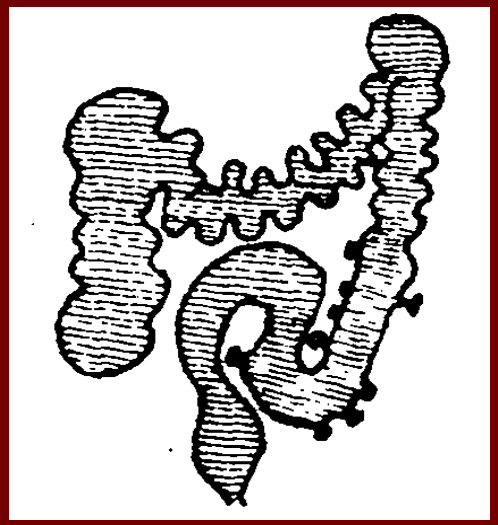

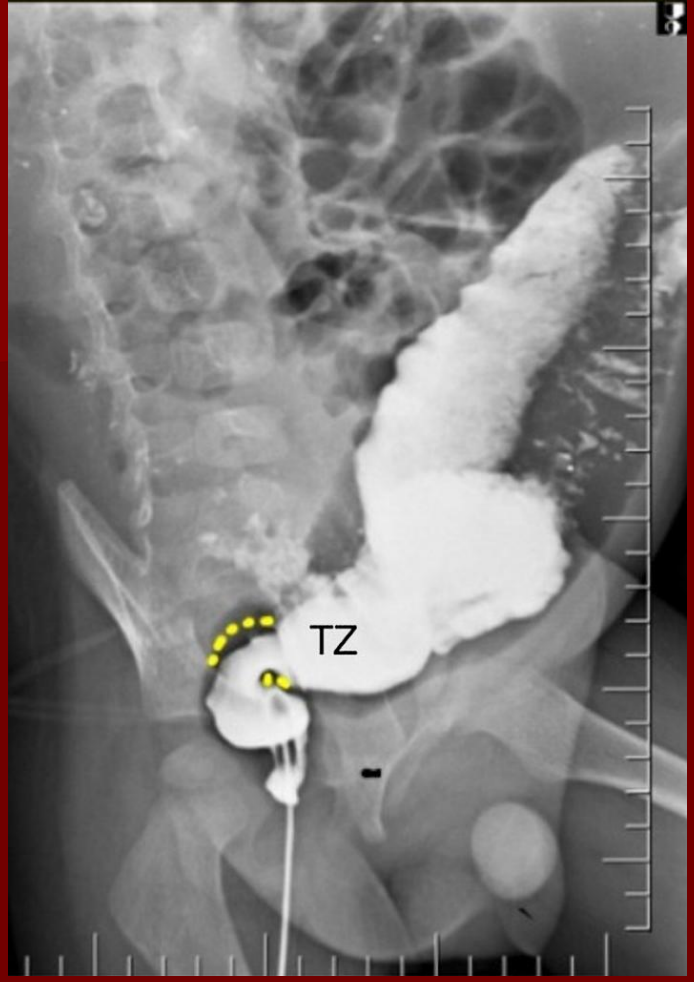

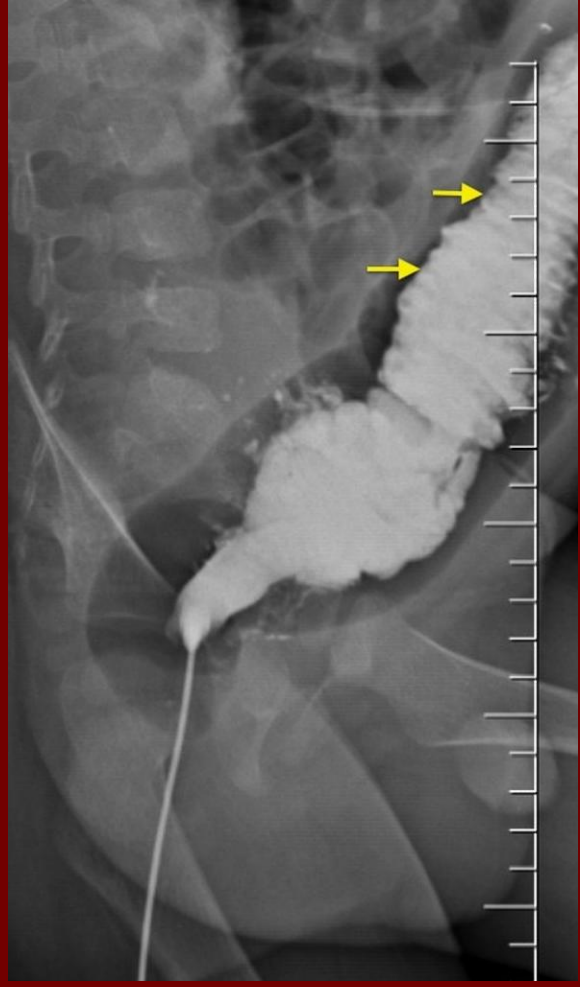

BOALA HIRSCHSPRUNG

- îngustarea segmentului recto-sigmoid (TZ) cu dilatarea colonului în amonte (situat proximal de segmentul îngustat);
- „jejunizarea” colonului descendent (haustrele indicate de săgeți amintesc aspectul plicilor circulare / valvulelor conivente Kerkring ale jejunului).

Source:

https://radiopaedia.org/cases/hirschsprung-disease-short-segment-type?lang=us

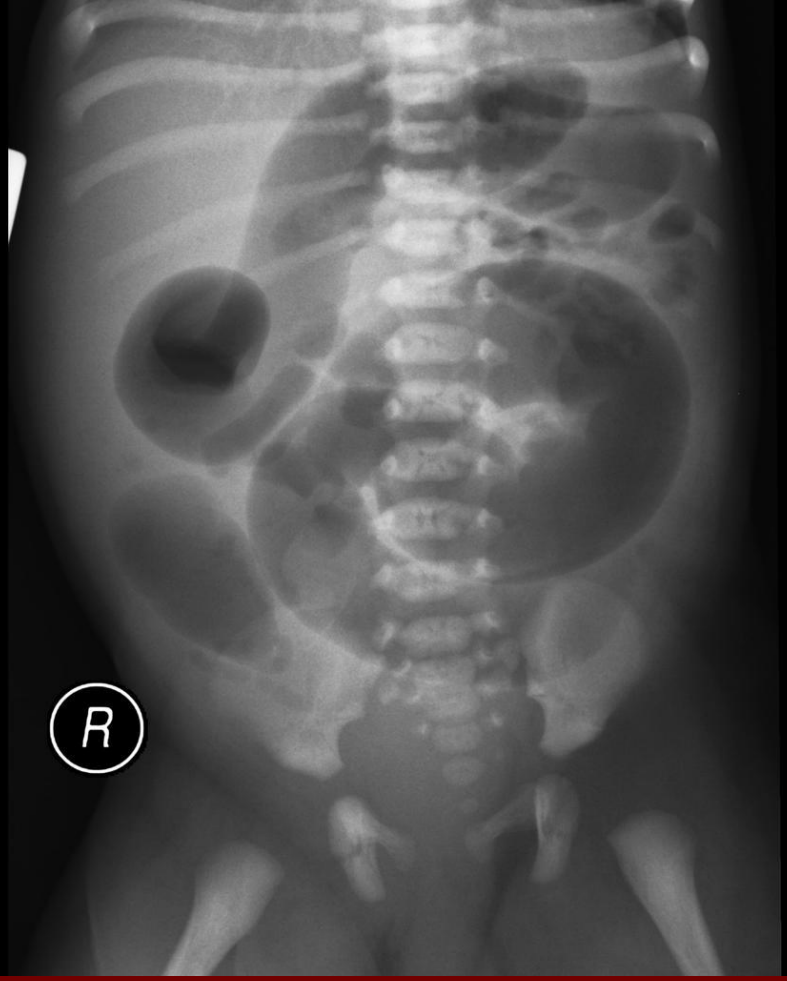

BOALA HIRSCHSPRUNG

- Radiografia abdominală demonstrează dilatarea proieminentă a colonului și lipsa gazului în pelvis / rect;
- Examenul baritat relevă un segment stenotic la nivelul rectului și recto-sigmoidului cu dilatarea proximală a colonului înaintea segmentului stenotic.

Source:

https://radiopaedia.org/cases/hirschsprung-disease-1?lang=us

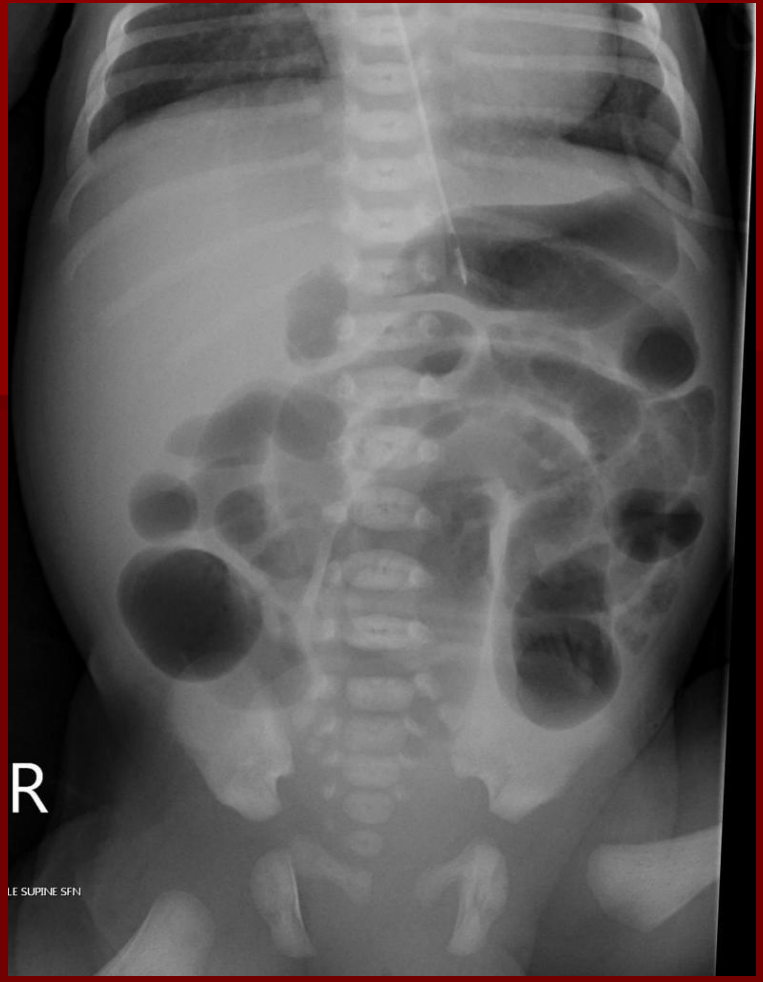

ATREZIA ANALĂ (IMPERFORAŢIE ANALĂ)

- Distensie gazoasă marcată a intestinului gros, în special a rectosigmoidului.
- Expunerea în poziţie laterală (proiecție specială - amprenta anală se marchează cu un semn metalic) permite vizualizarea segmentului cel mai distal al intestinului gros și diferenţierea diagnostică între formele înalte şi formele joase ale malformaţiei.

Source:

https://radiopaedia.org/cases/anal-atresia-1?lang=us

ATREZIA ANALĂ

- Dacă meconiul este mai aderent la mucoasa anală aerul nu ajunge la limita distală a pungii rectale şi ca atare aceasta nu se evidenţiază exact.
- **Invertograma laterală** permite diferenţierea diagnostică între formele înalte şi formele joase ale atreziei anale;
- Amprenta anală se marchează cu un semn metalic. Se obține o radiografie laterală cu bebelușul inversat: gazul din rect se ridică până la cel mai înalt punct, indicând gradul de atrezie.

Source:
https://radiopaedia.org/cases/imperforate-anus?lang=us

ATREZIA ANALĂ ÎNALTĂ

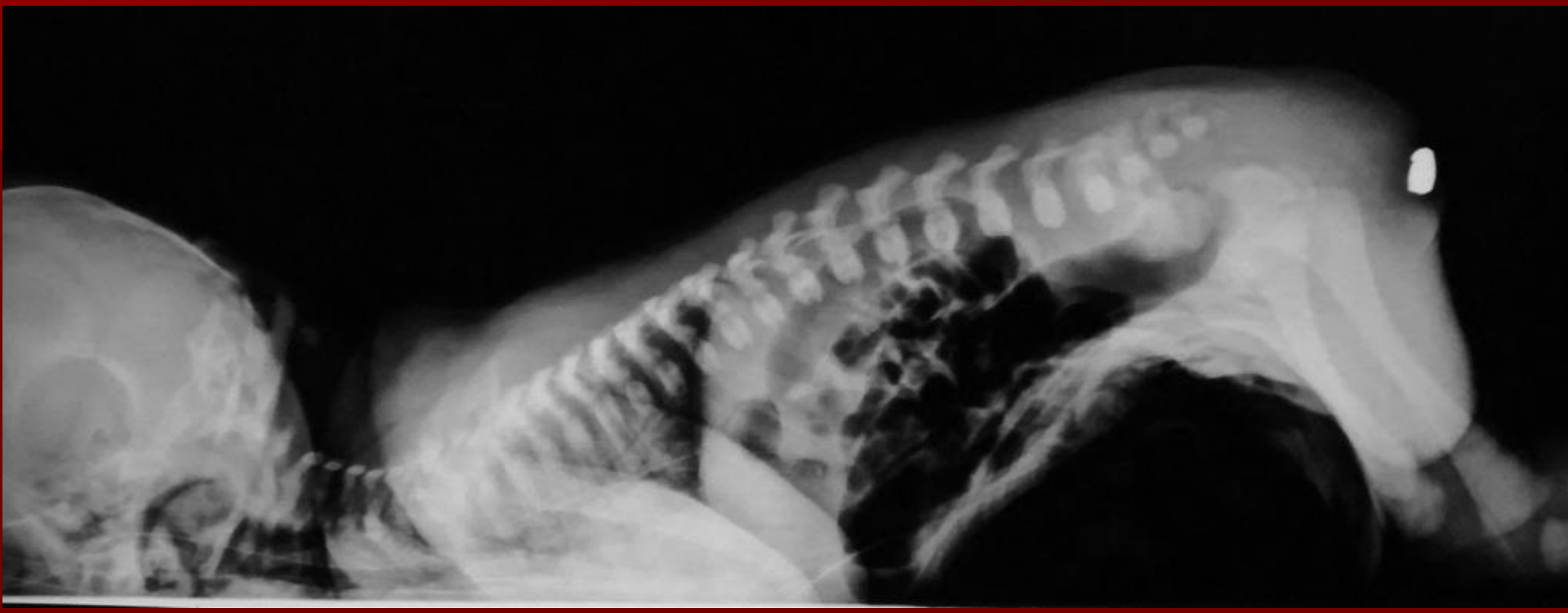

- Umbra de gaz rectală se află la peste 2 cm de markerul metalic (poziția anusului) - date sugestive pentru o formă înaltă de atrezie anală.

Source:
https://radiopaedia.org/cases/anal-atresia-3?lang=us

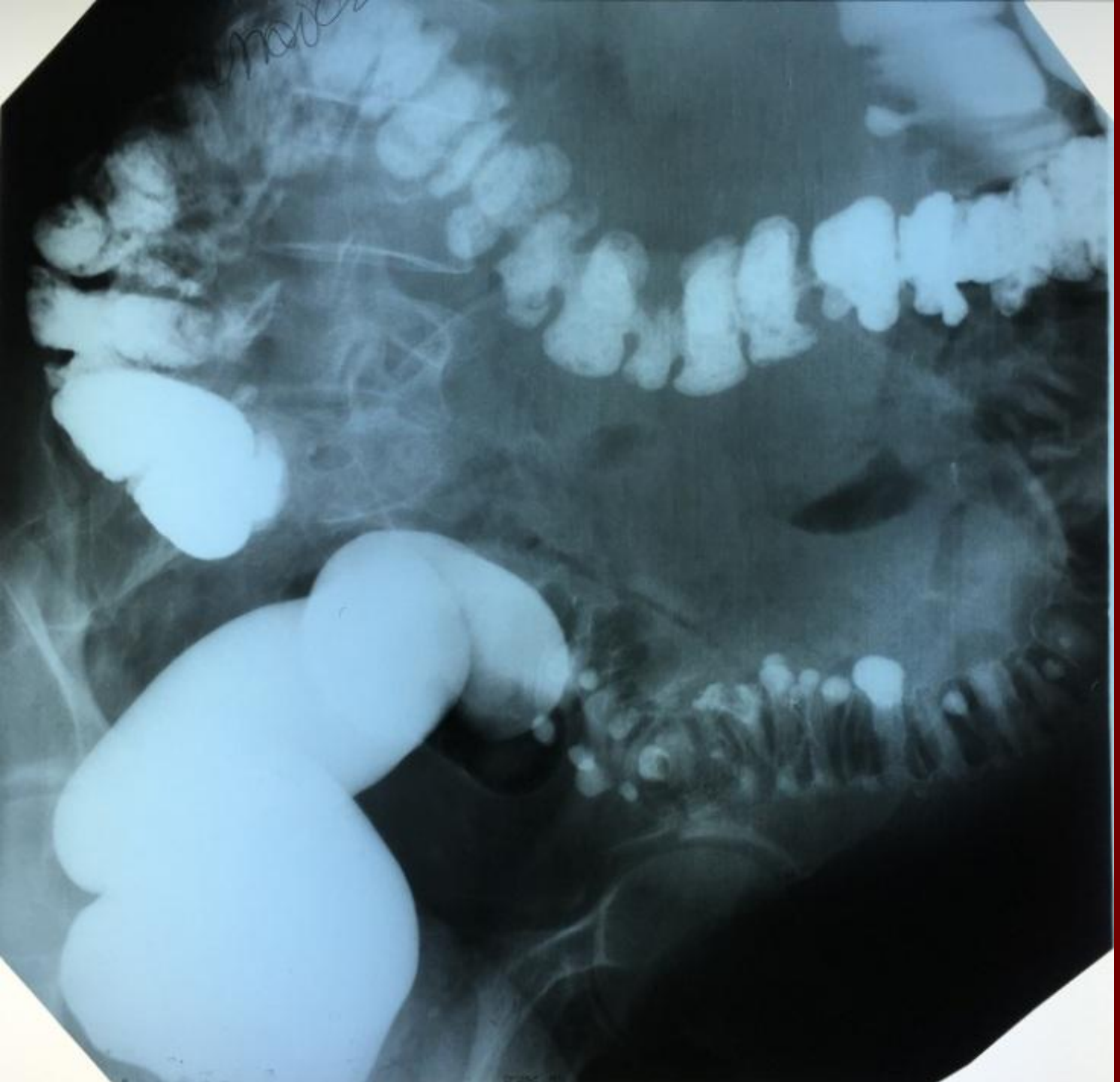

Diverticuli colonici

AFECȚIUNI INFLAMATORII ALE COLONULUI

- **RECTOCOLITA ULCERO-HEMORAGICĂ (COLITA ULCERATIVĂ)**

Semne imagistice:

a) **Radiografia simplă poate evidenţia:**
   - un contur neregulat determinat de hipertrofia pliurilor mucoase
   - contur spiculat produs de existenţa ulceraţiei
   - pierderea haustrelor şi a falturilor interhaustrale
   - peretele intestinal este îngroşat în colitele fulminante datorită edemului din submucoasă
   - calibrul colonului transvers creşte peste 8,5 cm (N=5,5 cm)
   - aerocolie localizată pe transvers

b) **Examenul radioimagistic prin clismă baritată (irigografie) în dublu contrast poate evidenţia:**
   - modificări ale mucoasei - aspect granular fin sau grosolan, format din puncte fine şi inele care corespund ulceraţiilor superficiale şi insulelor de edem al mucoasei
   - conturul poate fi întrerupt de ondulaţii neregulate ori de mici plusuri de umplere
   - dublul contur prin infiltrarea bariului între mucoasă şi submucoasă
   - modificări de tip polipoid determinate de inflamaţia mucoasei dintre zonele ulcerate şi de hipertrofia foliculilor limfatici

RECTOCOLITA ULCERO-HEMORAGICĂ
(COLITA ULCERATIVĂ)

Semne imagistice în fazele tardive ale colitei ulceroase:

- **Modificări de formă (configuraţie) a colonului:**
  - dispariţia haustrelor
  - dispariţia falturilor dintre haustre
  - lărgirea spaţiului presacrat
  - îngustarea rectului
  - îngustarea şi scurtarea colonului
  - ştergerea unghiurilor colonice

Polipii inflamatori sunt prezenţi în 15-20%, apar atât în perioadele de evoluţie active ale bolii cât şi în perioadele de vindecare.

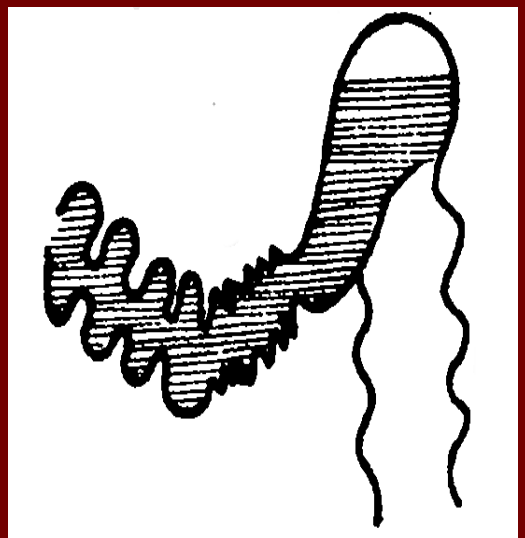

RECTOCOLITA ULCERO-HEMORAGICĂ (COLITA ULCERATIVĂ)

- modificări ale mucoasei - aspect granular datorită ulceraţiilor superficiale şi insulelor de edem al mucoasei;
- dispariţia haustrelor;
- dispariţia falturilor dintre haustre;
- afectarea **continuă** a întregului colon este sugestivă pentru colita ulceroasă;
- se observă de asemenea insuficiența valvei ileocecale (datorită procesului inflamator cronic) cu trecerea retrogradă a contrastului baritat din cec în ileon.

Source: https://radiopaedia.org/cases/ulcerative-colitis-barium-enema

RECTOCOLITA ULCERO-HEMORAGICĂ (COLITA ULCERATIVĂ)

- Scintigrafia cu **leucocite marcate cu Tc-99m HMPAO** (Technetium-99m hexamethylpropylene amine oxime) sau **In-111** (Indiu-111) în fazele active ale colitei ulceroase arată o captare crescută a izotopului la nivelul intestinului afectat.

- În imagine – scintigrafia cu leucocite marcate cu Tc-99m HMPAO la o pacientă în vârstă de 35 de ani cu colită ulcerativă (4 ore după injectare). Se observă acumularea intensă a leucocitelor marcate în colonul descendent și rectosigmoid.

Source: Papos M et al. Technetium-99m hexamethylpropylene amine oxime labelled leucocyte scintigraphy in ulcerative colitis and Crohn's diseas. Eur J Nucl Med. 1993 Sep;20(9):766
https://pubmed.ncbi.nlm.nih.gov/8223770/

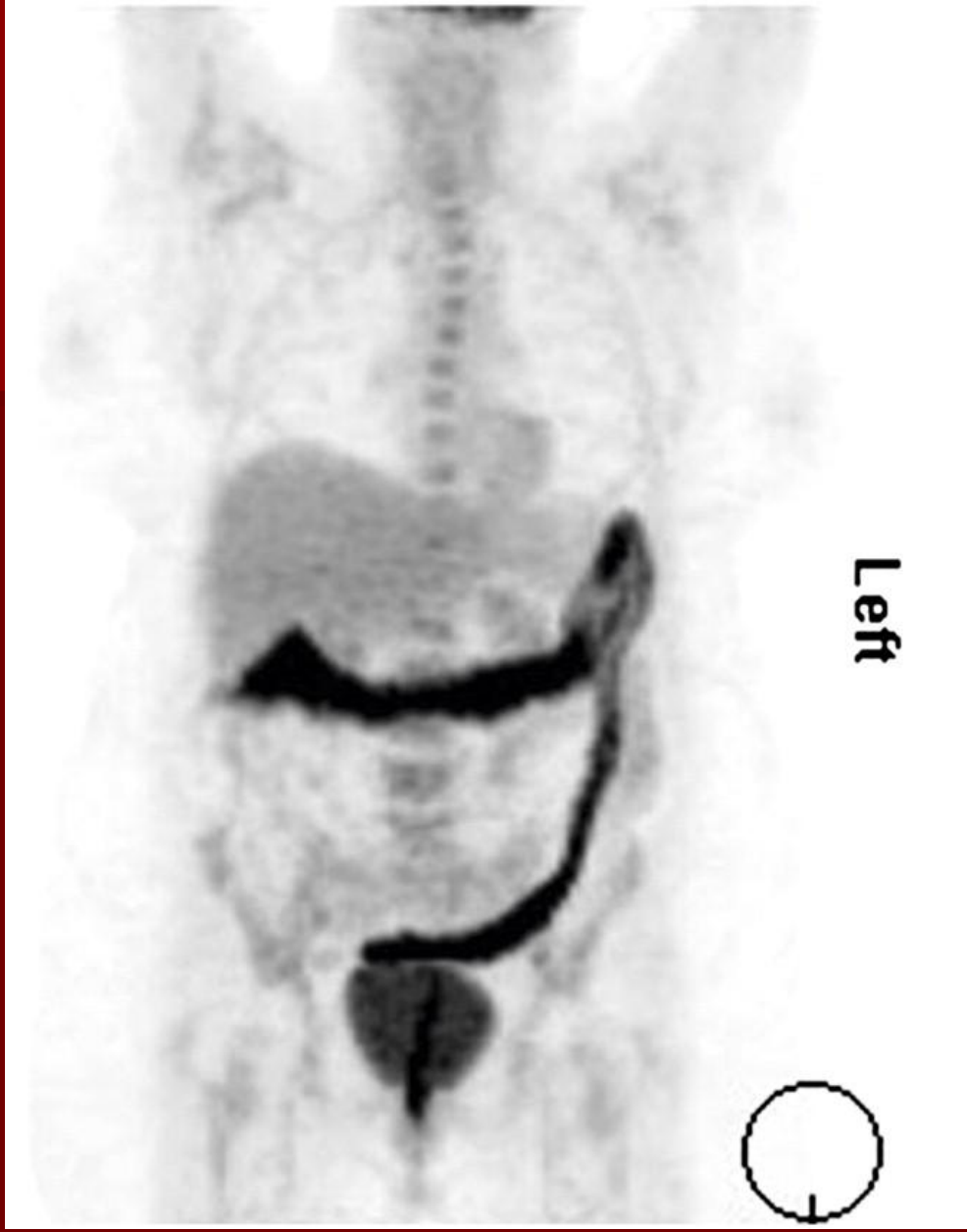

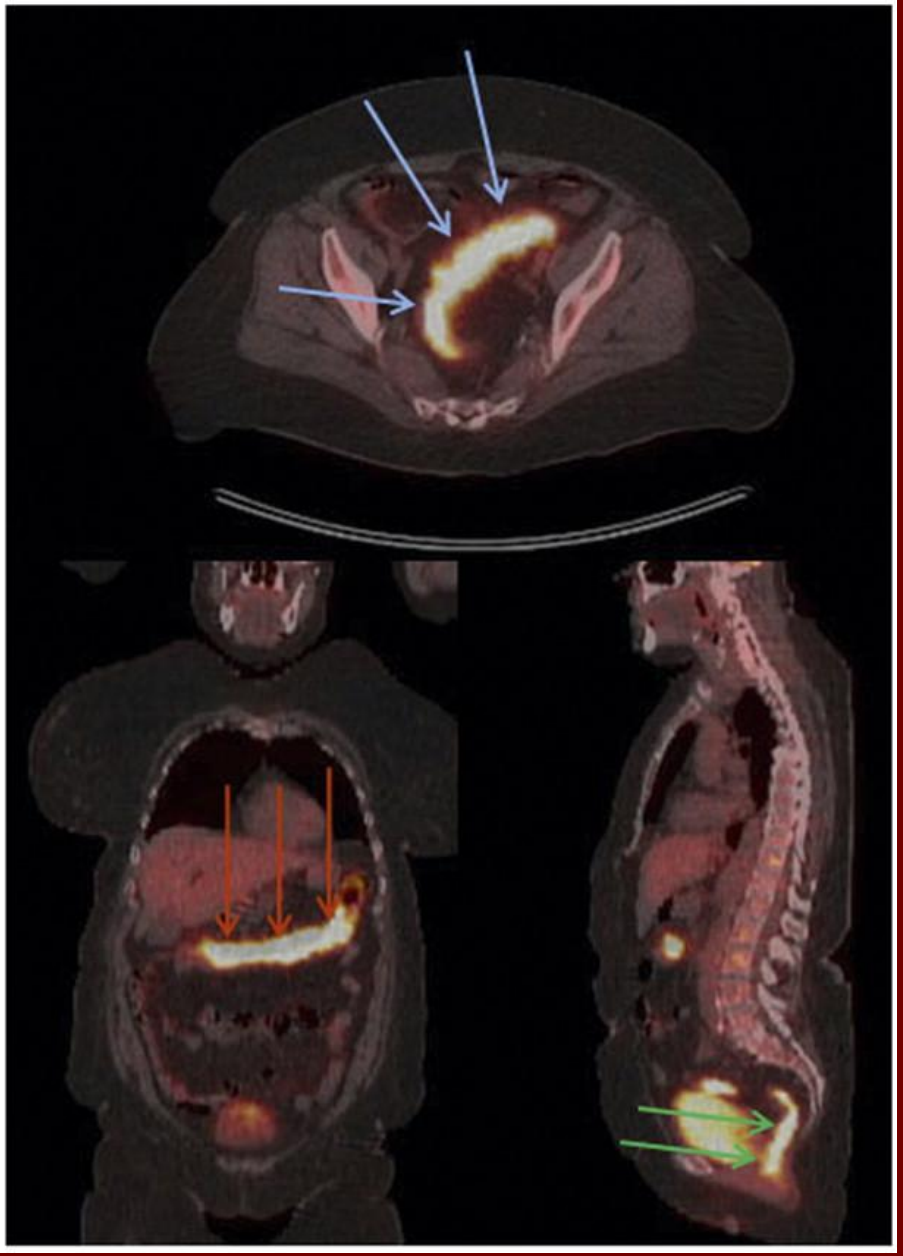

^{18}F-FDG PET / CT la un pacient cu colită ulcerativă

Source: Gotthardt M et al. Imaging of Inflammation by PET, Conventional Scintigraphy, and Other Imaging Techniques. J Nucl Med December 1, 2010 vol. 51 no. 12 1937-1949. http://jnm.snmjournals.org/content/51/12/1937/F6.expansion

BOALA CROHN

- Boala Crohn este boala adultului tanar (15 - 30 ani), dar poate apare si la varste mai inaintate, cu incidență egală la femei și barbați.
- Reprezintă o boală inflamatorie cronică cu localizare la nivelul peretelui tractului digestiv, putând afecta teoretic orice segment de la esofag până la anus, dar în special porțiunea distală a intestinului subtire (ileită terminală) și colonul, caracterizată prin leziuni inflamatorii ulcerative transmurale ce pot determina complicatii de tipul stricturilor sau fistulelor.
- Leziunile inflamatorii sunt segmentare, discontinue ("în pietre de pavaj" sau skip lesions) și afectează întregul perete intestinal (inflamație profundă, transmurală cu edem marcat, spre deosebire de colita ulcerativă unde există leziuni continue, dar superficiale, limitate la mucoasă).

Date radioimagistice

- **FAZA INIŢIALĂ**
  - modificări funcţionale ileale - hipotonie, hipertonie, tranzit accelerat;
  - modificări funcţionale cecale - spasmul controlateral valvulei Bauchin, accentuarea hausterelor (”cec în frunză de stejar”);
  - modificări organice ileale - îngroşarea pliurilor mucoasei cu dispunerea lor perpendicular pe axul intestinal, hipertrofia foliculilor limfatici, eroziuni superficiale, ulceraţii caracteristice, fistule, abcese, edem mezenteric etc;
  - aspect de ”piatră de pavaj”
  - modificări organice cecale - hipertrofia foliculară, lacune multiple rotunde, bine delimitate.
- **FAZA STENOTICĂ**
  - semnul sforii sau ”string sign”
  - segmentele intestinale dilatate

Caracteristici	Boala Crohn	Rectocolita ulcero-hemoragică
Afectarea tubului digestiv	discontinuă, orice segment	continuă, doar colonică
Rect afectat	25 – 50%	95 – 100%
Ileon terminal afectat	frecvent	foarte rar
Forme clinice pseudotumorale	frecvent	rare
Rectoragii	rare	frecvente
Mucozităţi în scaun	rare	frecvente
Fisuri şi fistule (predominant perianale)	frecvente	rare
Îngroşarea peretelui intestinal	accentuată	discretă
Aspect de „piatră de pavaj”	frecvent	rar
Inflamaţie regională	excentrică	circumferenţială
Inflamaţia mezenterului	frecventă	rară
Stenoze	frecvente	rare
Granuloame intestinale	30 – 40%	absente
Ulceraţii	profunde, liniare, serpinginoase, stelate	superficiale
Recureţe postoperatorii	frecvente	rare
ASCA (anticorpi anti-Saccharomyces cervisiae)	65%	15%
p ANCA (anticorpi citoplasmatici perinucleari antineutrofilici)	20%	70%

Sursa: https://www.emcb.ro/article.php?story=20070530161514763

BOALA CROHN

- Irigoscopie (clismă baritată) la un pacient cu boală Crohn și afectarea intestinului gros;
- fisurile profunde care apar în submucoasa îngroșată pătrund adânc în peretele intestinal și pot duce la apariția fistulelor interne sau abceselor pericolice;
- la examenul baritat aceste fisuri profunde pot aparea sub forma unor ”ace” sau vârfuri proieminente (umplute cu bariu) care radiază din lumen spre exterior.

Image source:
H. E. LOCKHART-MUMMERY and B. C. MORSON
https://gut.bmj.com/content/gutjnl/5/6/493.full.pdf

TUMORILE COLONULUI

- **TUMORILE BENIGNE**
  - polipii adenomatoşi
  - sindromul Peutz - Jeghers
  - lipomul
  - leiomiomul
  - limfangiomul
  - hemangiomul
  - endometrioza

- **TUMORILE MALIGNE**
  - adenocarcinoame (forma vegetantă, anulară, ulcerativă, schiroasă sau inflamatorie)
  - tumori stromale gastrointestinale (GIST)
  - limfoame
  - carcinoizi

- **TUMORI SECUNDARE**
  - relativ rare
  - tumori maligne / carcinoame pulmonare, mamare, renale, ale prostatei, melanoame

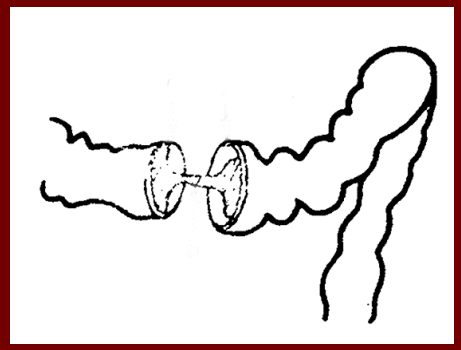

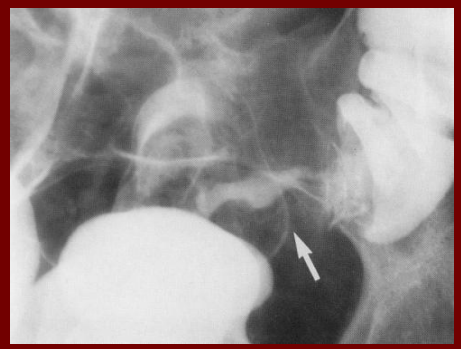

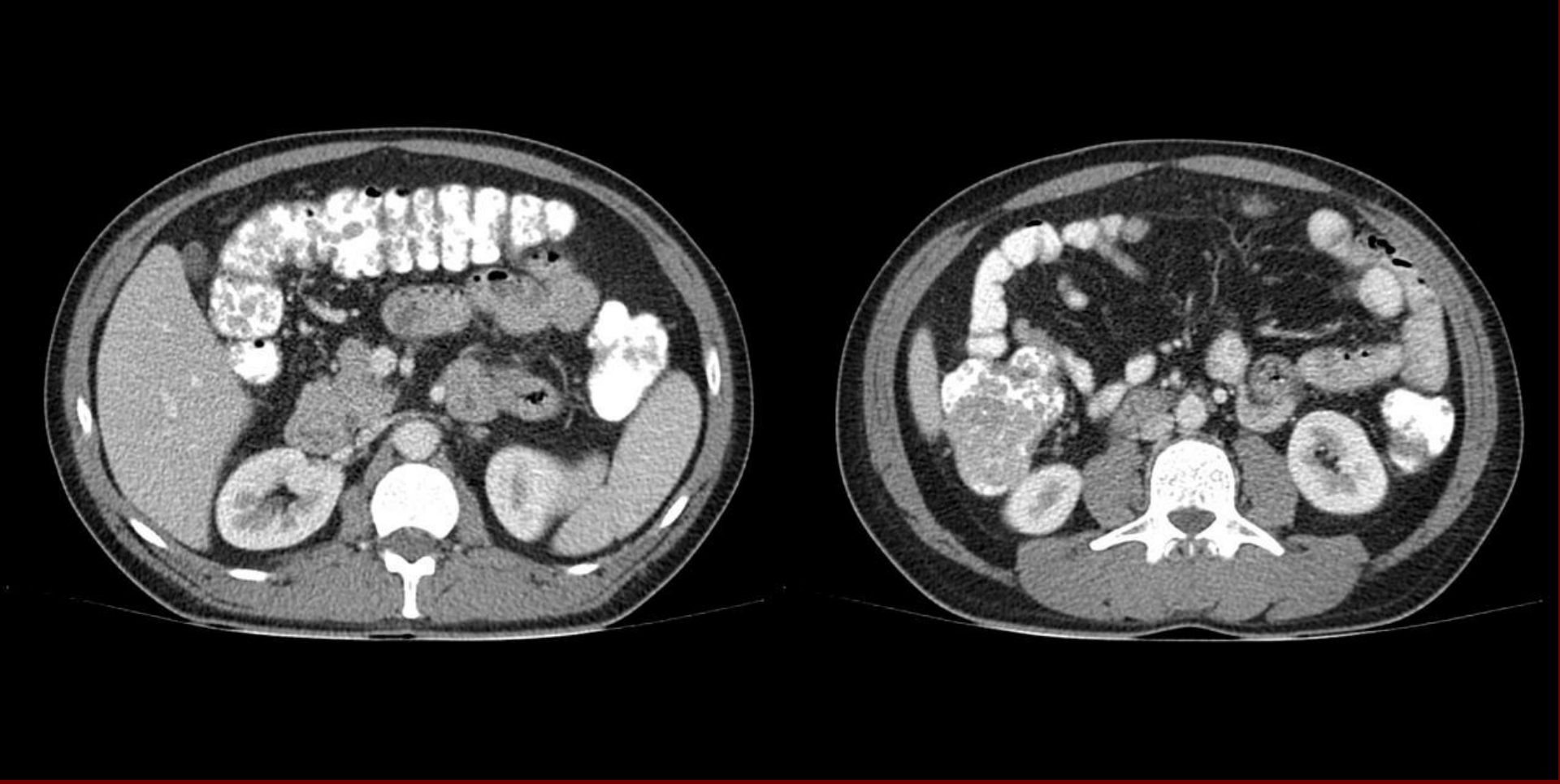

POLIPOZA ADENOMATOASĂ FAMILIALĂ

- numeroase defecte de umplere în lumenul intestinului gros (polipoză);

Source: https://radiopaedia.org/cases/familial-adenomatous-polyposis

Adenocarcinom

Clismă baritată în dublu contrast.

Aspect de ”*cotor de măr*” în regiunea colonului sigmoid.

Dolicosigma.

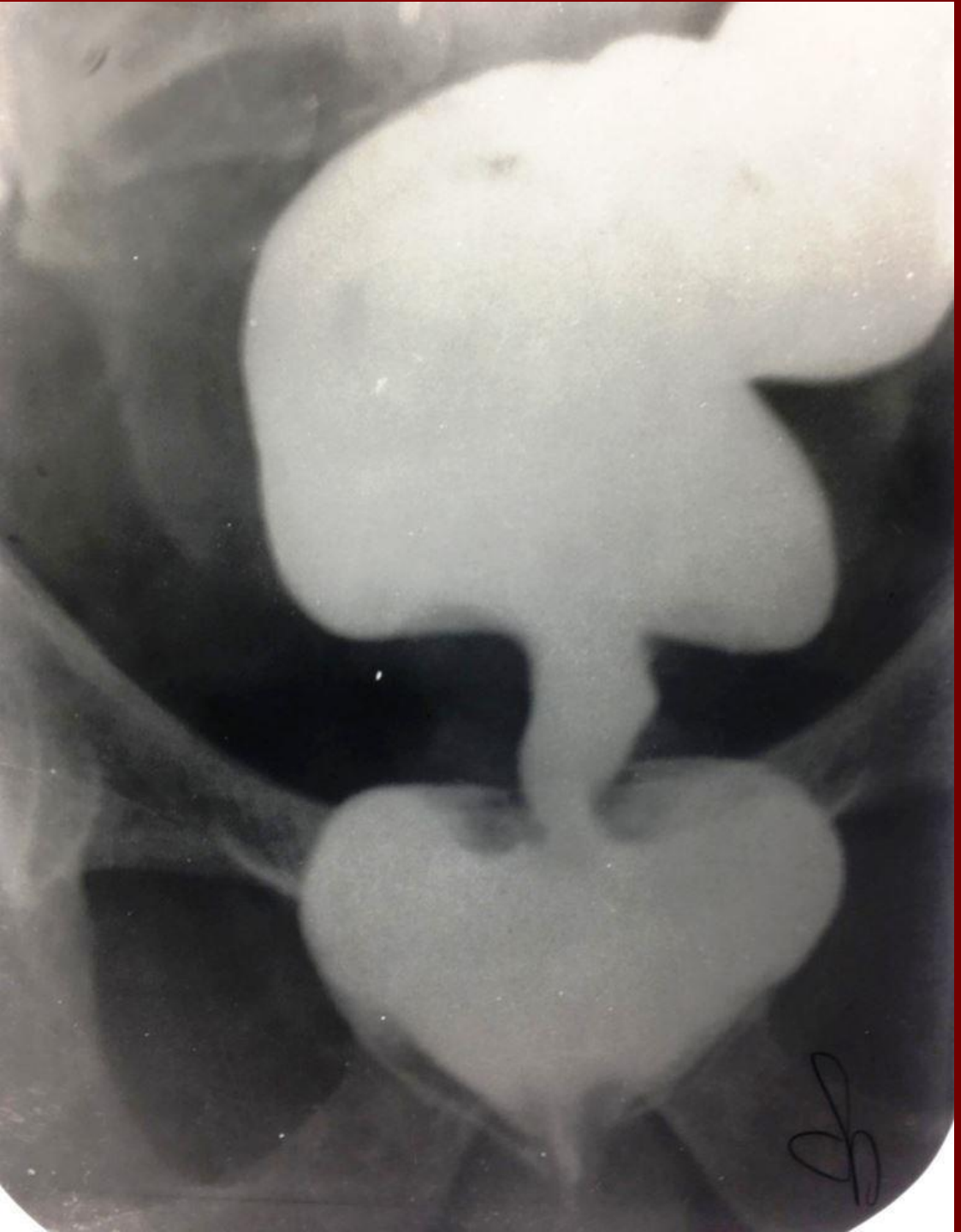

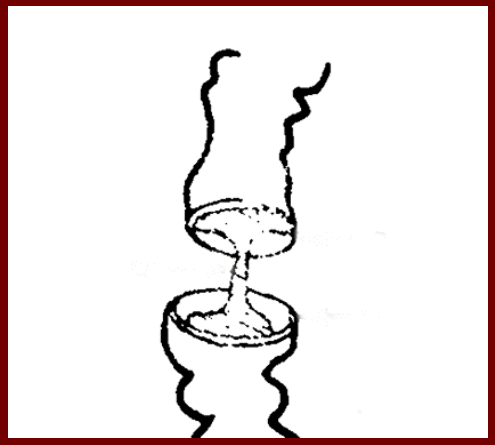

Aspect de
”cotor de măr”

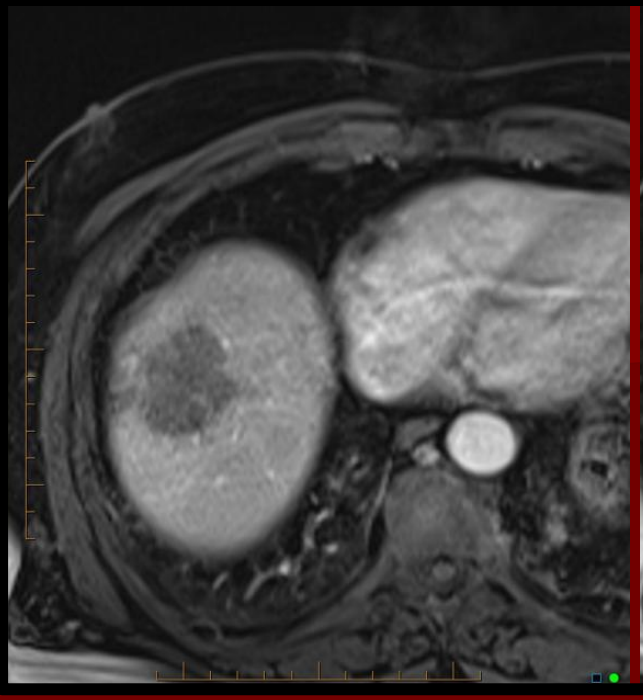

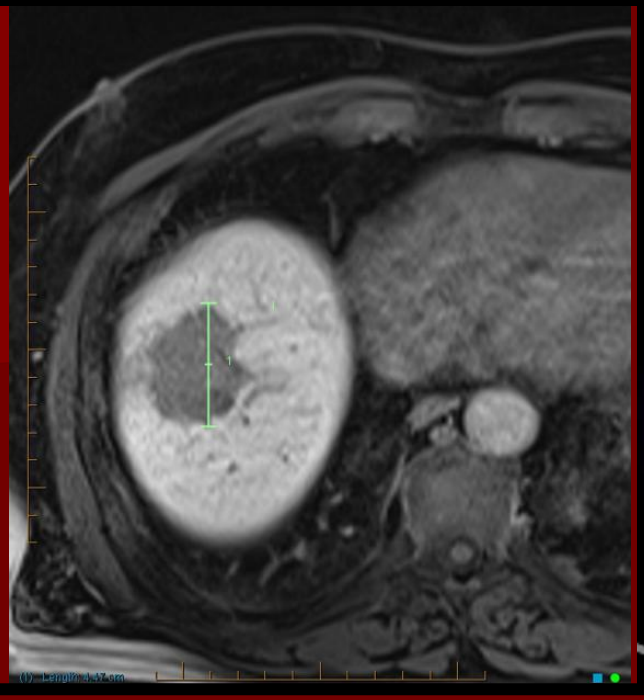

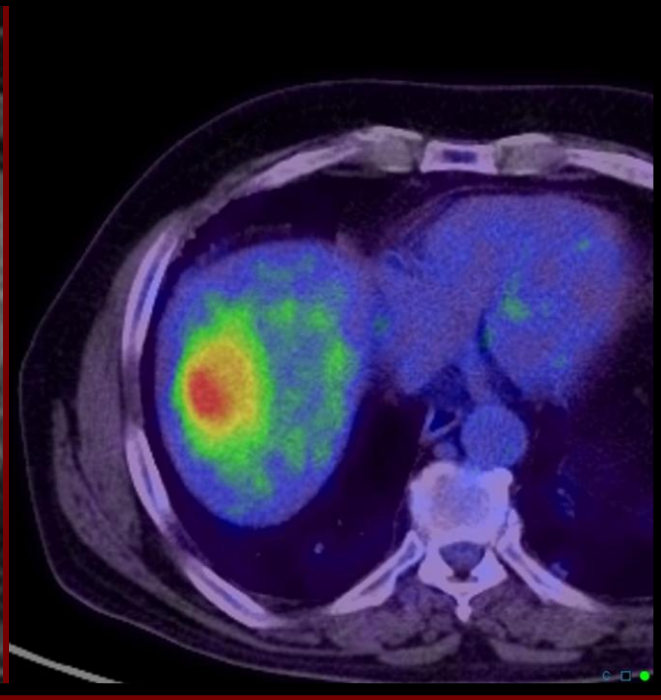

Metastaze hepatice în cancerul colorectal

Source:
https://radiopaedia.org/cases/hepatic-metastases-3

dreamstime