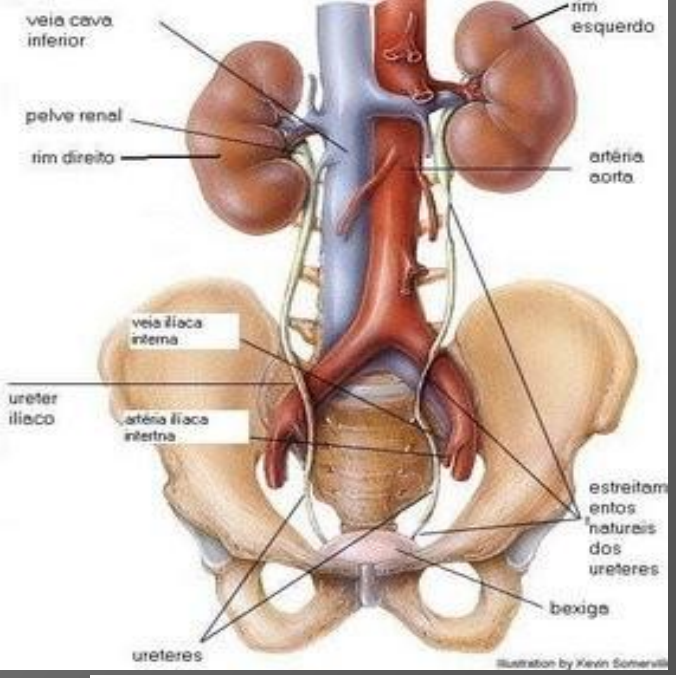

DIAGNOSTICUL RADIO-IMAGISTIC AL SISTEMULUI RENAL IN UROLOGIE

Radiologie clinică:

Fiecare medic are nevoie de cunoștințe de bază de diagnosticare imagistică, pentru a înțelege raportul medicului imagist și corect să indice metodele imagistice în dependență de patologie

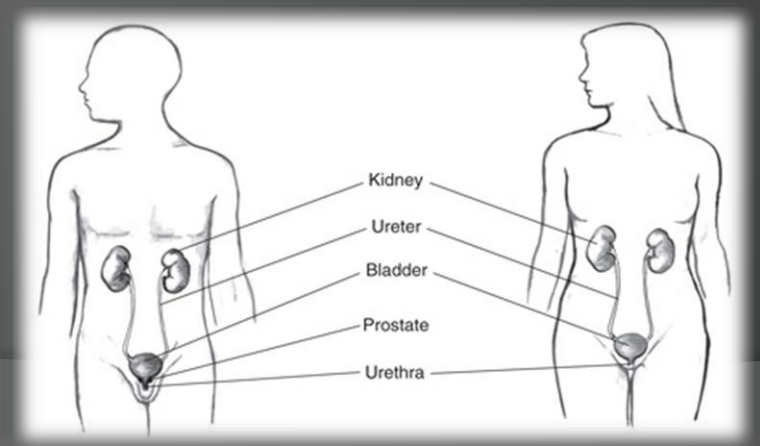

Metode examinare

1. Radiografia renală simplă (RRVS)
2. SDC-Urografia intravenoasă (pielografia descendentă), cistografia, pielografia ascendentă sau retrogradă
3. Ultrasonografia abdomino-pelvină, efectuată transabdominal sau intrarectal
4. Computer-tomografia abdomino-pelvină si AngioCT
5. Imagistica prin rezonanţă magnetică şi angio- IRM
6. Medicina nucleara: scintigrafia, PET-CT

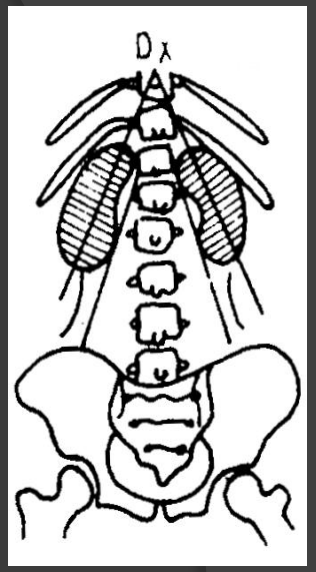

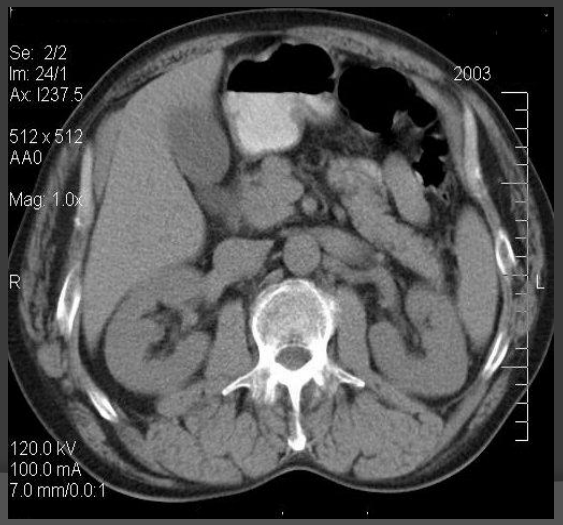

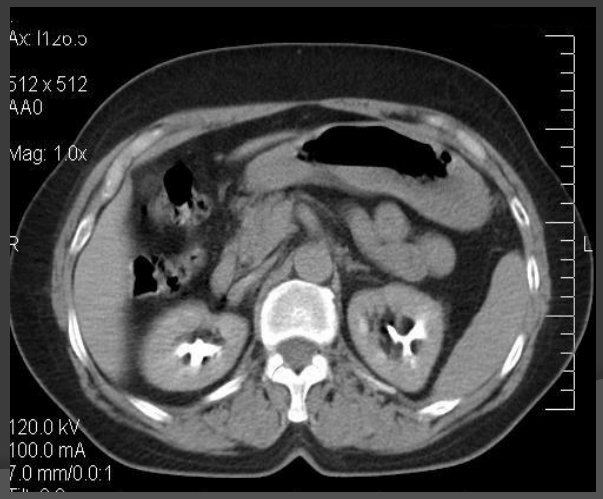

LITIAZA RENALĂ

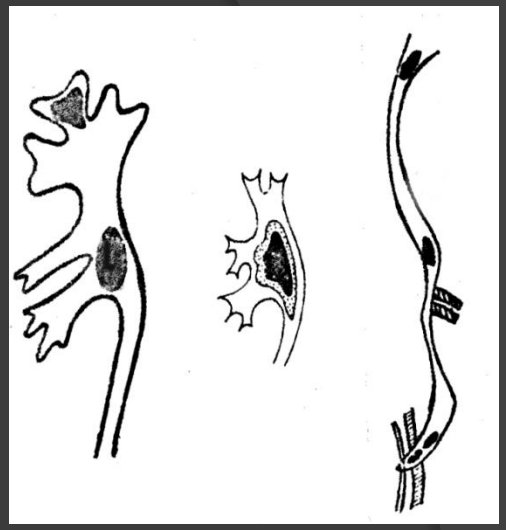

- frecvenţă crescută 300-400/100000 de locuitori

- Imagistul trebuie să: - recunoască calculoza renală
  - să stabilească cauza
  - să evalueze consecinţele litiazei

- Examenul imagistic permite urmărirea:
  - evoluţiei bolii
  - rezultatele trat. efectuate
  - apariţia unor complicaţii

- **Ultrasonografia**: - explorare iniţială, neinvazivă
  - evidenţiază calculii indiferent de compoziţia chimică, de la dimensiuni de 4mm

Imagine: - hiperreflectogenă cu umbră acustică (<4mm nu au umbră acustică)
- situaţi în partea declivă a căilor urinare
- mobilitate
- repercursiuni asupra cavităţii excretorii şi asupra parenchimului renal

Radiografia renală simplă:

- evidenţiază calculii radioopaci şi micşti
- Calculii, faţă de razele X depind de compoziţia chimică a cristalelor, care pot fi:

  - radioopaci - oxalat de calciu
    - fosfat de magneziu
    - fosfat de calciu
    - cistina
  - radiotransparenţi - acid uric, uraţi
    - xantină
    - micşti

Urografii intravenoase

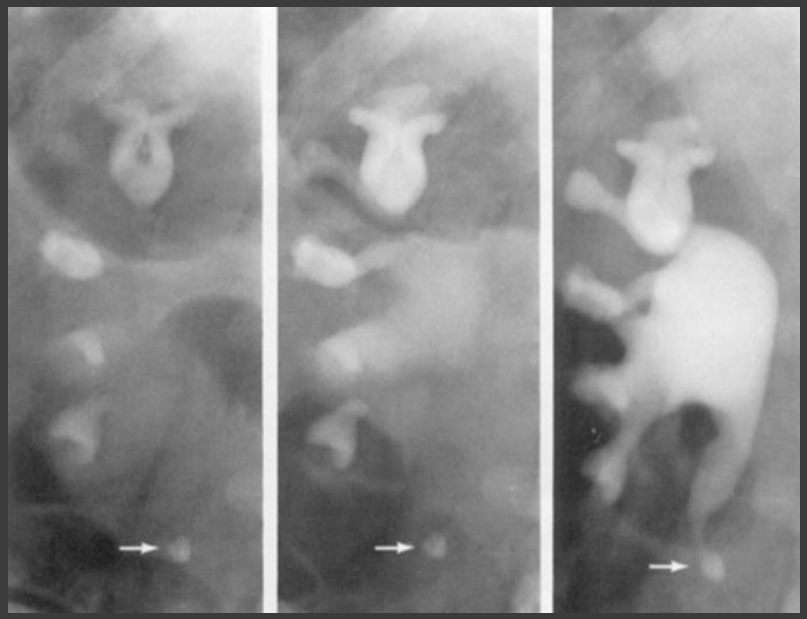

Contraindicații

Există câteva afecţiuni când riscul potenţial al examinării ar putea fi mai mare decât beneficiul obţinut:

- sarcina,
- alergie la substanţa de contrast,
- insuficienţă renală asociată cu diabet zaharat,
- mielom multiplu (plasmocitom) însoţit de oligurie.

!!! La bolnavii la care creatinina este mai mare de 1,2 mg/dl există riscul apariţie unei nefropatii dacă se foloseşte o cantitate mare de substanţă de contrast. Totuşi, la bolnavii cu obstrucţie parţială bilaterală, sediu si cauza obstrucţiei trebuie identificată chiar dacă creatinina este 2 mg/dl, prin folosire a unei doze mai mici de substanţă de contrast.

Tomografia computerizata (CT)

diagnosticul nefrolitiazei si nefrocalcinozei cu o sensibilitate si specificitate de practic 100% (localizare medulara sau corticala, dimensiunile, densitatea).

Transverse / Axial | Coronal | Sagittal

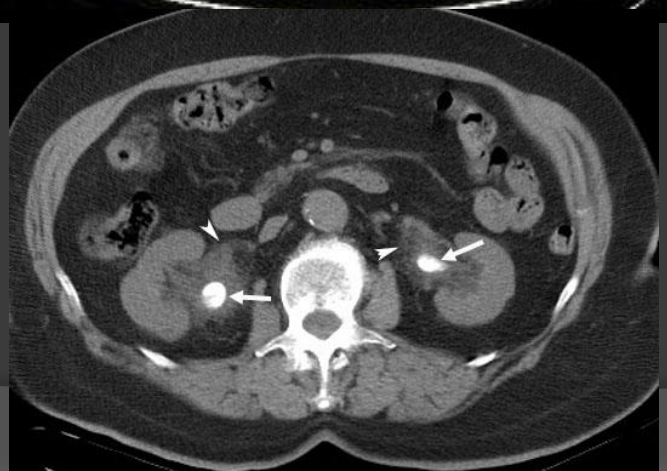

Diagnosticul imagistic al tumorilor renale

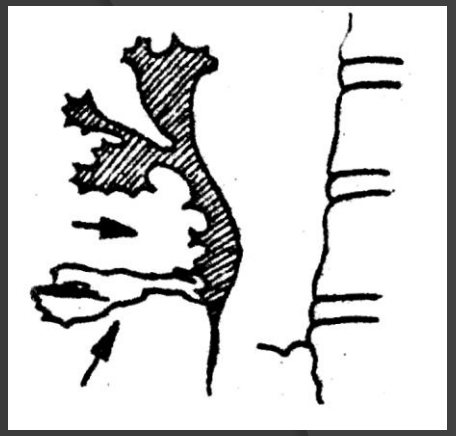

Cancerul renal este o tumoare renală malignă, care se dezvoltă sau din epiteliul canaliculelor proximale şi tubilor colectori (carcinom cu celule clare), sau din epiteliul sistemului pielocaliceal (carcinom cu celule de tranziţie).

Cancerul renal este o tumoare vascularizată cu tendinţă de extindere fie prin invazie directă prin capsula renală în ţesutul adipos perinefric sau prin extinderea în vena renală.

Reprezintă 2 – 3% din toate cancerele la adulţi;
A 7-a cauză de cancer la bărbaţi şi a 9-a la femei, raportul bărbaţi:femei fiind de – 1,5:1;
Incidenţa maximă este raportată la vârstele 50 – 70 ani (cu un maxim de incidenţă la 60 ani);

Ecografia renală

- După structură formaţiunile pot fi solide, lichidiene şi mixte. Cele solide pot fi hiperecogene (comparativ cu parenchimul renal), hipoecogene şi izoecogene (nu se deosebesc de parenchimul renal).
- Se determină localizarea, dimensiunile şi conturul formaţiunii, raportul tumorii cu sinusul renal şi sistemul pielocaliceal, şi cu vasele renale.
- Cu ajutorul metodei Doppler şi ecografiei cu agenţi de contrast a devenit posibil diagnosticul diferenţial al tumorilor renale

Dezavantajele ecografiei:

1. imposibilitatea vizualiuării fasciei renale, ce înconjoară ţesutul pararenal, şi concreşterea acesteia
2. Deseori nu poate diferenţia formaţiunile benigne renale (cu excepţia chisturilor renale) de tumorile maligne renale şi nu totdeauna face diferenţa exactă între tumorile maligne şi abcesele renale

Tumorile renale maligne la examenul ecografic sunt caracterizate prin :

•Deformează conturul rinichiului, cu mărirea dimensiunilor renale

•La creşterea formaţiunii spre pelvis, se dezvoltă hidronefroza, ca rezultat al compresiei si deplasării acestuia de către tumoră, cu deformarea sistemului pielocaliceal.

•În majoritatea cazurilor se determină tumorile cu dimensiunile de la 2,0 cm, cele cu dimensiunile mai mici au conturul incert

•În majoritatea cazurilor forma rotundă sau ovală

•Structura preponderent hiperecogenă:

•Formaţiunile de dimensiuni mici au structura omogenă (izo-, hipo-, sau hiperecogenă), adeseori cu un halou hipoecogen complet sau incomplet în jur, delimitând-o de parenchima renală normală. Odata cu creşterea tumorii în dimensiuni, structura acesteia devine mai neuniformă din cauza apariţiei zonelor de necroză, distrucţie, hemoragie, degenerării chistice (hipo- sau anecogene), focarelor hiperintensive pe contul calcinatelor.

Urografia intravenoasă

- Caracterele generale
  - Mărirea umbrei renale în dimensiuni, rotirea şi împingerea acesteia de către formaţiune
  - Deformarea sistemului calice bazinet
  - Amputarea calicelor
- Actualmente se foloşeşte preponderent pentru aprecierea functie renale contralaterale.

Carcinom renal

Defect de umplere la nivelul sistemului pielocaliceal, cu contur neregulat, estompat medial cu extindere spre calice

Tomografia computerizată

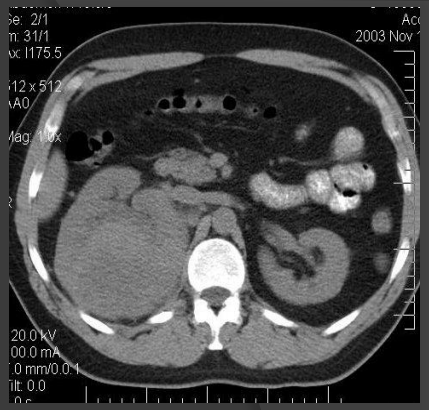

- Metoda standard de diagnostic şi stadializare a carcinomului renal.
- CT permite obţinerea unei imagini mai clare a tumorii, se efectuiază în timp scurt cu evitarea mişcărilor respiratorii în timpul scanării
- Obţinerea imaginii în 3D (reconstrucţia tridimensională)
- Se efectuiază în faza nativă şi cu substanţă de contrast (faza arteriala, venoasa si urografica)
- Permite diferenţierea între cancerul renal şi angiomiolipom în baza determinării sectoarelor cu densitatea grasoasă (lipidică) în formaţiune; diferenţierea cancerului renal şi chisturilor complicate
- Ajută la determinarea stării ganglionilor limfatici retroperitoneali, venelor renale şi cava inferior, ficatului, suprarenalelor, pulmonilor şi mediastinului

La examinarea în faza nativă tumorile se evidenţiază ca formaţiuni de volum, de densitate solidă cu structura neomogenă şi sectoare de densitate lichidiană (distrucţie), şi calcifieri centrale.

Ulterior intravenos se introduc 100 – 150 ml substanţă de contrast iodată cu viteza de 3 ml/sec, după care se repetă investigaţia;

Administrarea în jet contrastează neuniform formaţiunea solidă renală cu delimitare mai certă de parenchimul renal adiacent.

Examen CT nativ și postcontrast, aspect hipodens pe examinarea nativă, formațiune nodulară, iodofilă postcontrast, neomogenă - formațiune TU renală

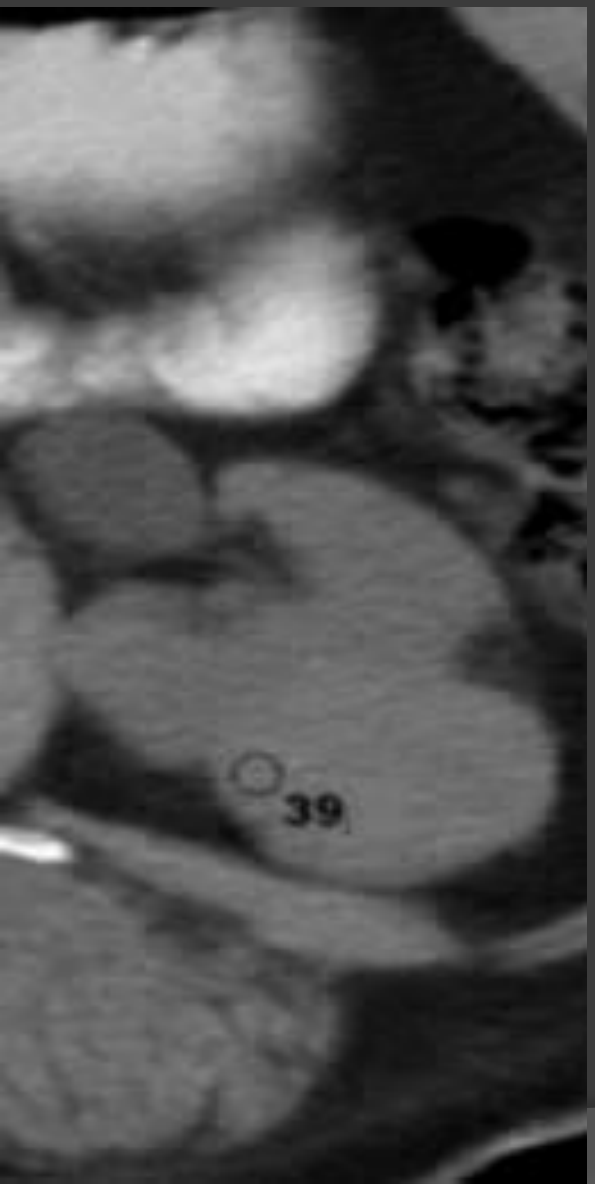

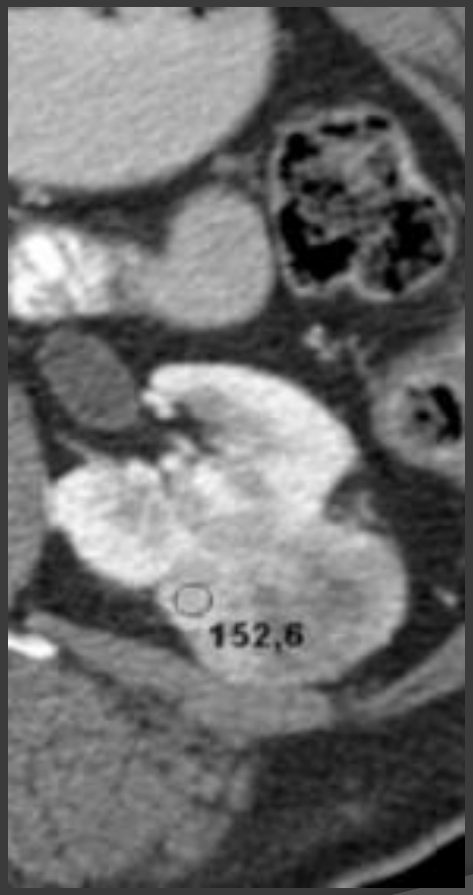

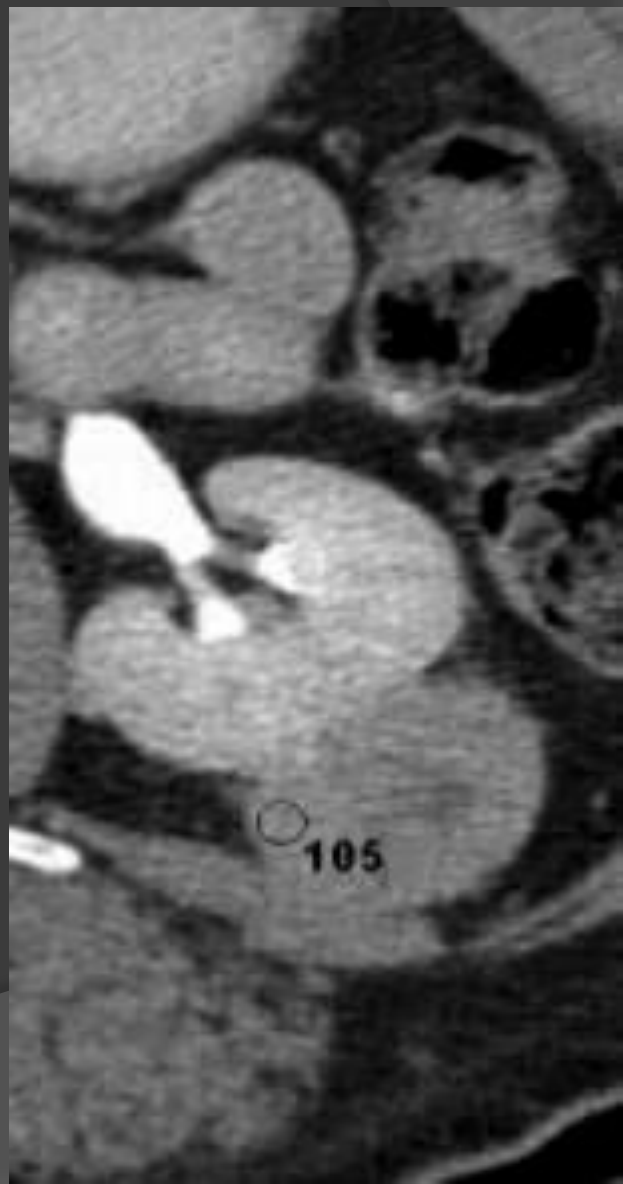

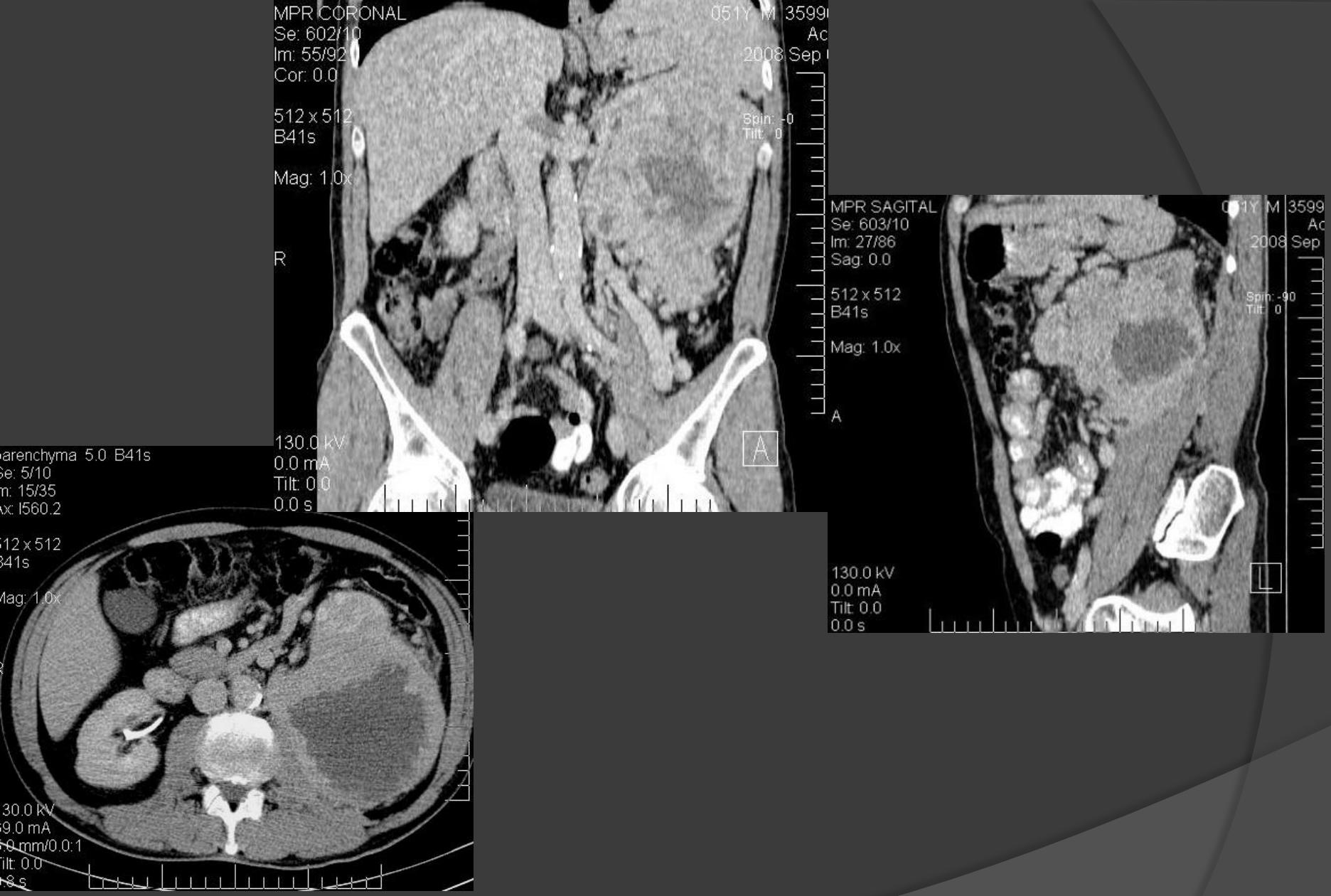

CT cu contrast ce arată o extensie cranio caudală și în plan sagital a tumorii: pacient , 79 ani.

Carcinom renal cu extindere în vertebră

Cancer renal cu concreştere în vena cavă inferioară

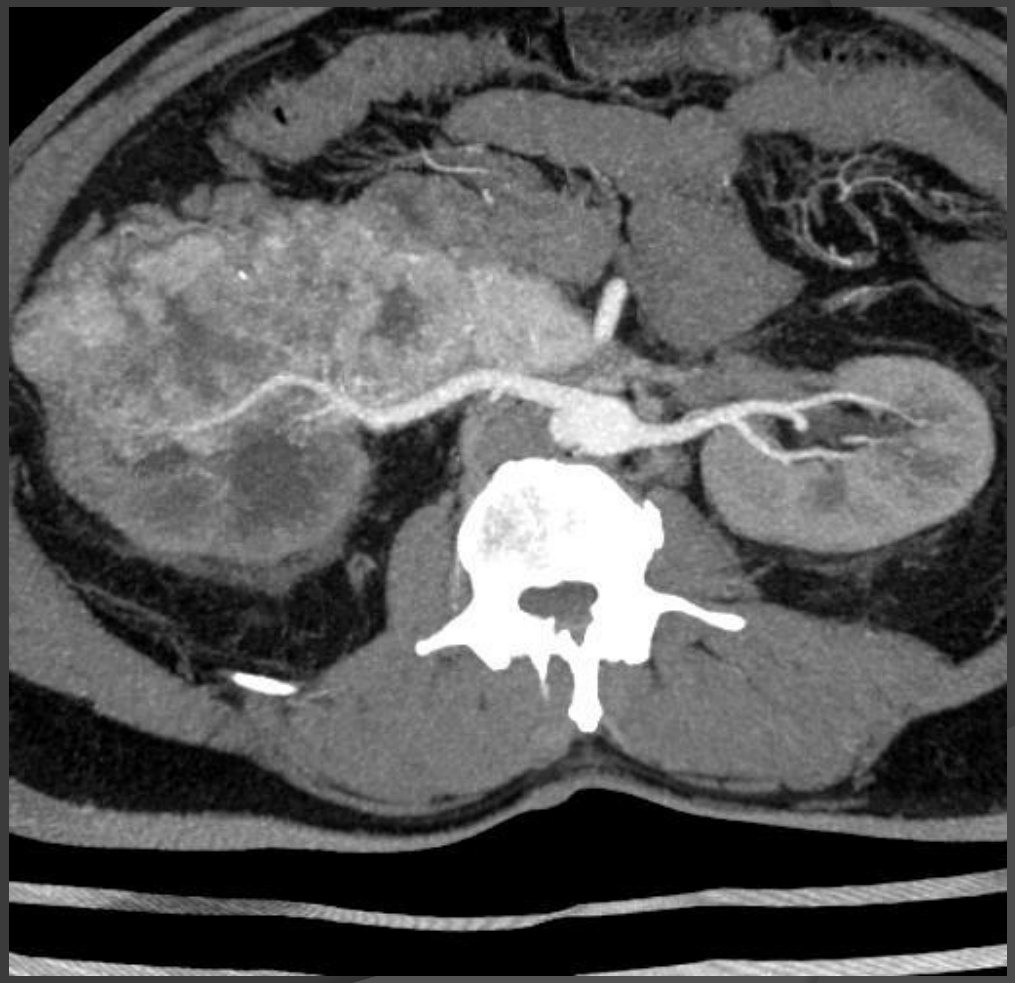

Imagistica prin Rezonanță Magnetică

- Poate fi folosită pentru diagnosticul şi stadializarea tumorilor renale
- Poate fi folosită la pacienţii cu reacţie alergică la agenţii de contrast iodate sau cu insuficienţă renală, când substanţele de contrast iodate sunt contraindicate
- Determină prezenţa ganglionilor limfatici lombari, iliaci

Căile de răspândire (metastazele)

Cele mai frecvente sedii de metastazare:

- Pulmoni 55%
- Ficat 33%
- Oase 32%
- Suprarenale 19%
- Rinichi contralateral 15%
- Cerebel 6%
- Splină 5%
- Colon 4%
- Piele 3%

Metastaze pulmonare

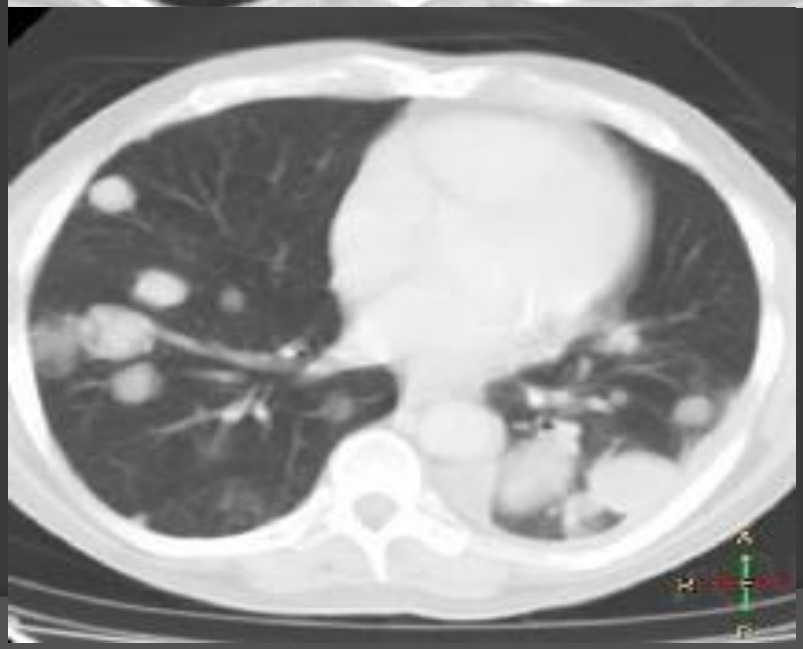

Metastaze hepatice

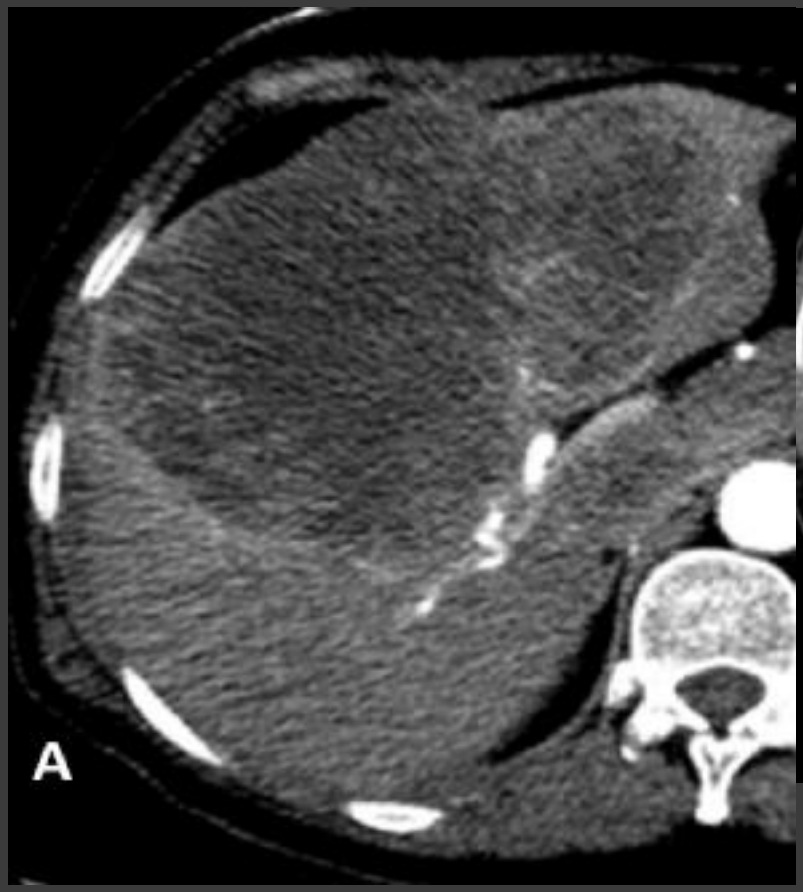

Metastaze în oase

TRAUMATISMELE RENALE

- contuzii, fisuri sau rupturi parenchimatoase

Radiografia renală simplă:
- ştergerea conturului renal, a marginii muşchiului psoas

Urografia i.v. este utilă pentru relevarea condiţiei morfologice şi funcţionale a rinichiului de partea opusă.

La nivelul rinichiului traumatizat se observă:
- opacităţi intrarenale sau perirenale, cu contur flu, neregulat
- amputări
- compresiuni

CT cu substanta de contrast (sau angio CT)renală:
- deplasări sau subţieri ale vaselor intraparenchimatoase sau ale vaselor renale mari
- anevrisme
- tromboze
- extravazarea substanţei de contrast

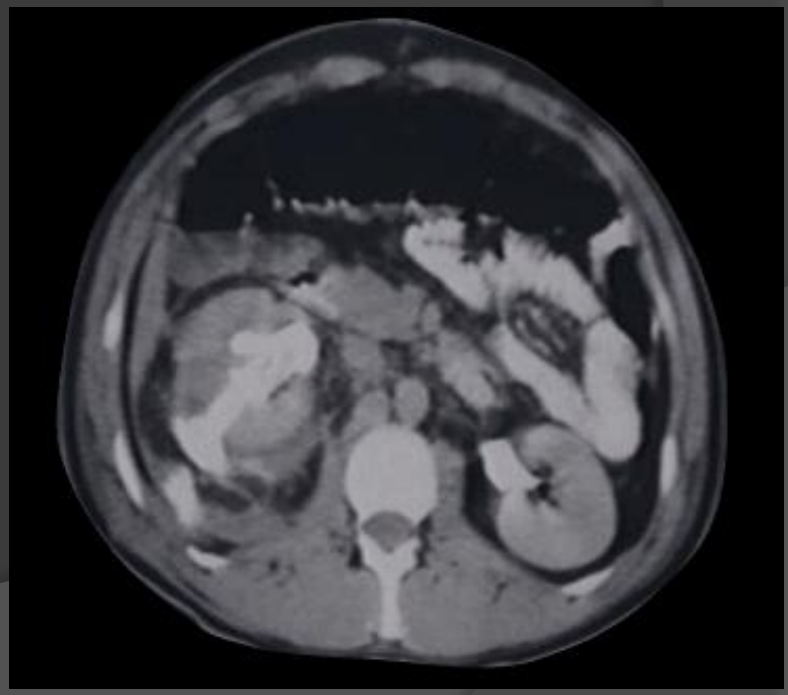

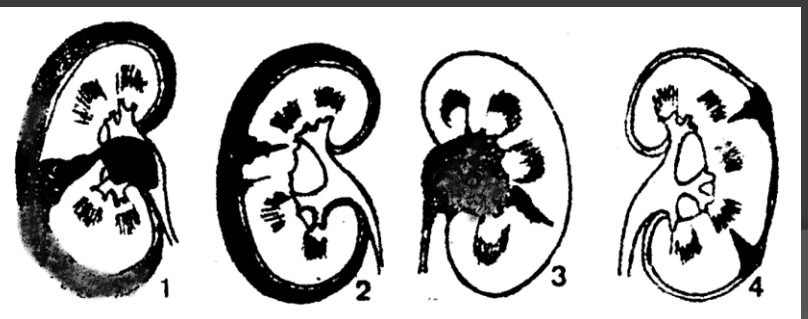

MALFORMAŢIILE CONGENITALE RENALE

A. DE NUMĂR

1.Rinichiul unic congenital
–agenezie
2.Agenezia și aplazia renală bilaterală
sunt incompatibile cu viața, de la naștere.
3.Rinichii supranumerari , dubli,

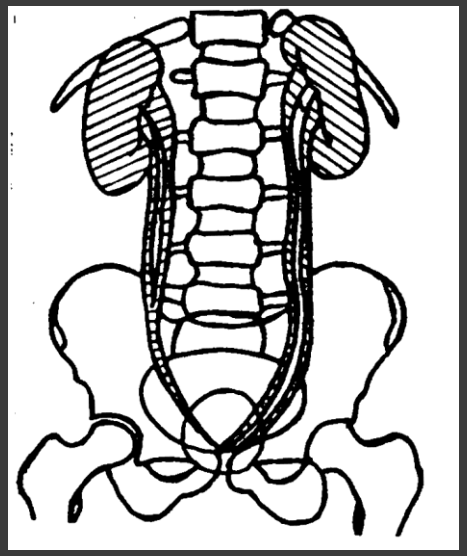

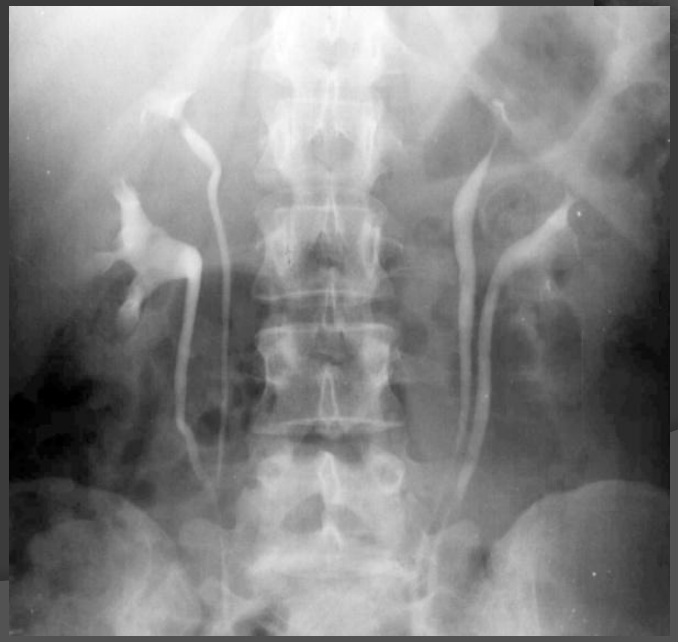

Rinichi dubli bilaterali

B. DE MĂRIME

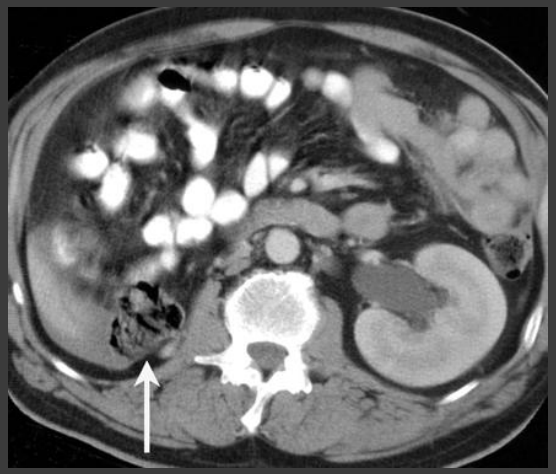

1. **Rinichiul mic congenital (hipoplazic)** redus proporțional, cu sistem pielocalicial miniatural, dar distinct și cu funcție excretorie normală
2. **Rinichiul mare congenital (hiperplazic)** este foarte rar, de regulă malformația fiind bilaterală, se întâlnește la rinichii dubli

La un pacient în vârstă de 6 ani, sex masculin, examen CT – reconstrucţie 3D un rinichi stâng hipoplazic .

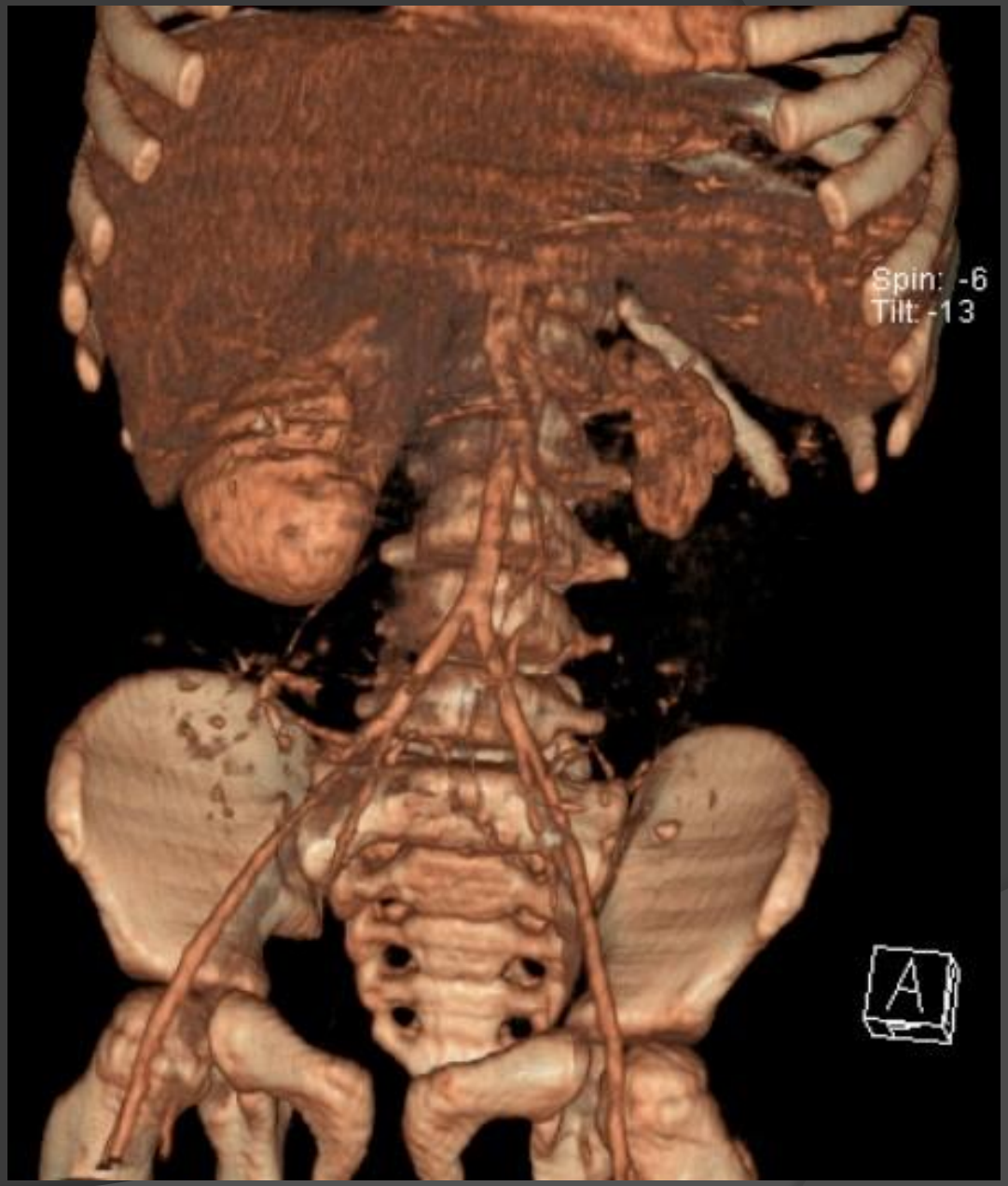

C. DE FORMĂ

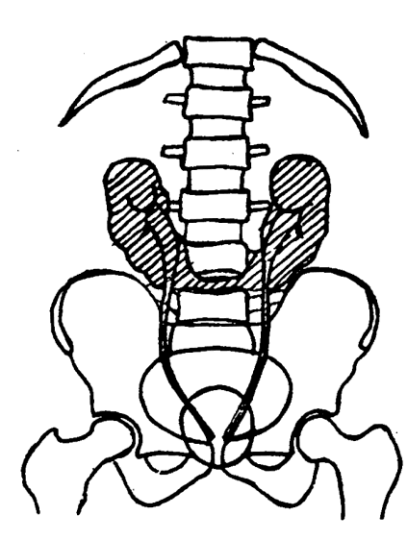

1. Persistența lobulației fetale
-malformație asimptomatică, determinata urografic sau/și arteriografic, în faza nefrografică.
-rinichiul are funcție excretorie normală.
-diferențiere de alte afecțiuni renale cu modificări de contur (boselat), cum ar fi: polichistoza renală, tumorile, pielonefrita cronică, rinichiul multichistic.

2. Rinichiul în potcoavă constă din fuziunea rinichilor la nivelul polilor inferiori printr-un istm fibros sau parenchimatos. Rinichii sunt malrotați, având axul longitudinal inversat (oblic de sus în jos și din afară înăuntru).

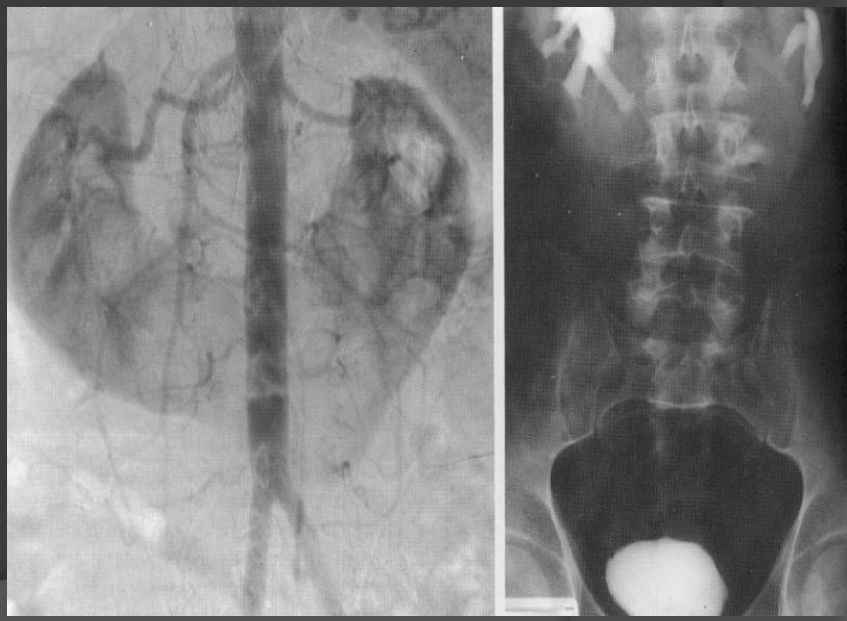

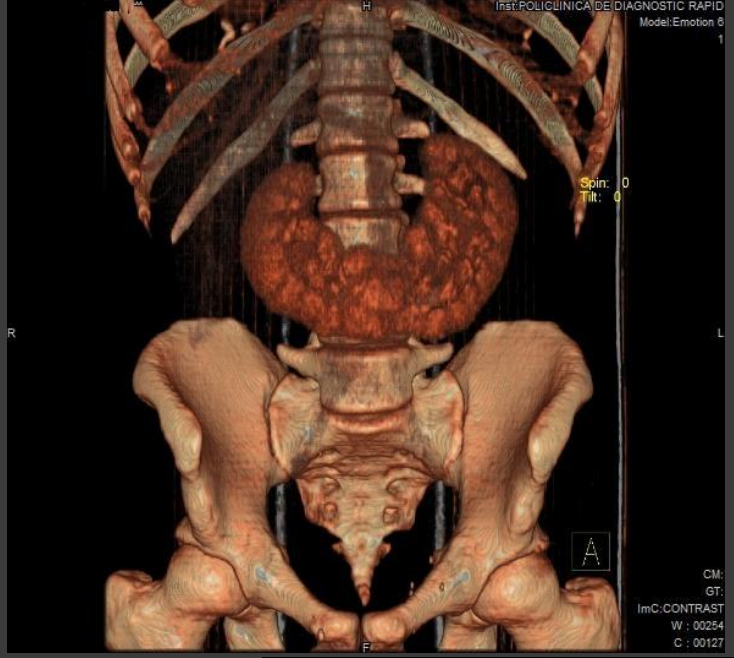
H
Inst:POLICLINICA DE DIAGNOSTIC RAPID
Model:Emotion 6
1
Spin: 0
Tilt: 0
R
L
A
CM:
GT:
ImC:CONTRAST
W : 00254
C : 00127
F

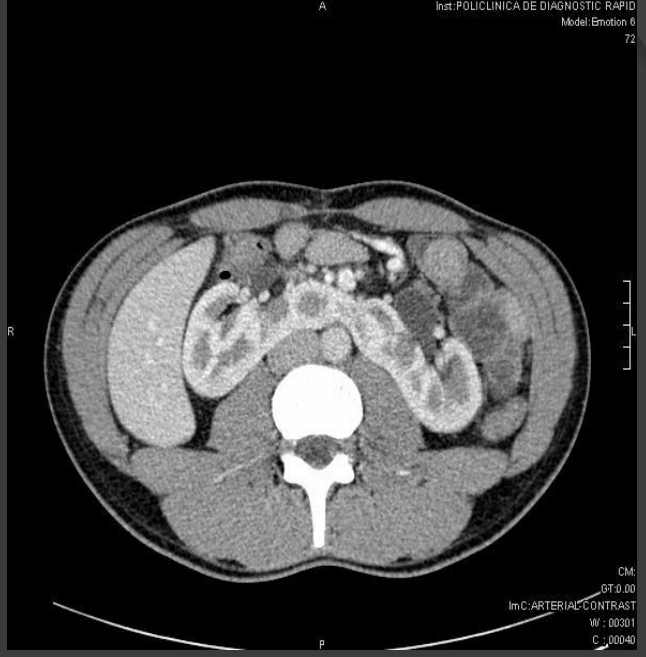
A
Inst:POLICLINICA DE DIAGNOSTIC RAPID
Model:Emotion 6
72
R
L
CM:
GT:0.00
ImC:ARTERIAL CONTRAST
W : 00301
C : 00040
P

H
Inst:POLICLINICA DE DIAGNOSTIC RAPID
Model:Emotion 6
15
Spin: 174
Tilt: 0
LP
RA
P
CM:
GT:
ImC:
W : 00255
C : 00127
F

D. DE SEDIU

1. Malrotația renală

- la urografie, bazinetul este așezat în plan frontal, fie anterior, fie posterior, iar ureterele se formează în mijlocul masei renale.

2. Ectopia renală poate fi înaltă (rinichiul intratoracic) încrucișată sau joasă (rinichiul ectopic pelvin), uni- sau bilaterală.

- În ectopia încrucișată rinichiul se dezvoltă în partea opusă, în regiunea lombară inferioară; ureterul încrucișează coloana vertebrală, orificiul ureteral având sediul normal în vezica urinară.

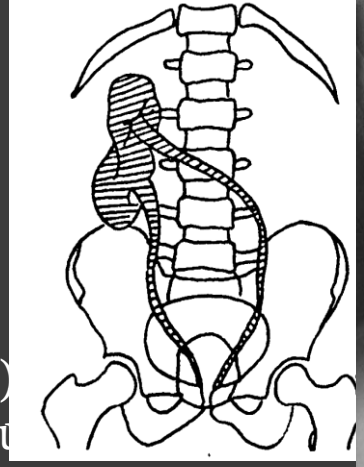

Ectopie renală încrucișată cu fuziune renală

- UIV, rinichiul prezintă anomalii structurale pielo-caliciale, este deseori hipoplazic și hipofuncțional; ureterul este alungit, scurtat sau încrucișează coloana vertebrală, în funcție de tipul ectopiei.

Arteriografic, și artera renală este ectopică

- frecventă formă de **ectopia pelvină**, care trebuie diferențiată de ptoza renală (ureterul are lungime normală; artera renală este normal implantată, dar alungită și cu traiect oblic în jos

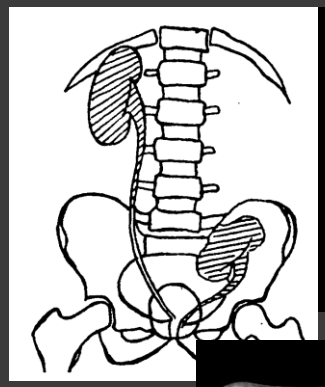

Ectopie renală pelvină stângă

CT cu substanţă de contrast reconstrucţie coronară

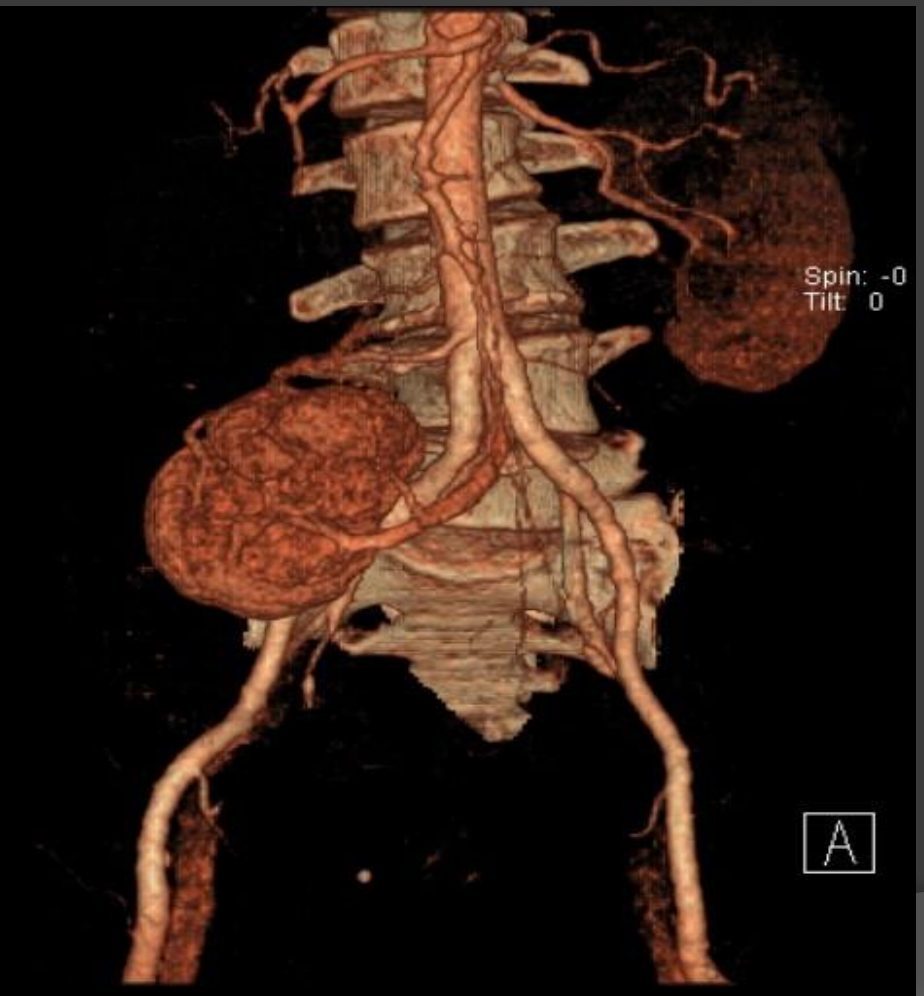

Rinichi drept pelvic ectopic situat sub nivelul de bifurcaţie al aortei

E. ANOMALIILE DE DEZVOLTARE A PARENCHIMULUI RENAL

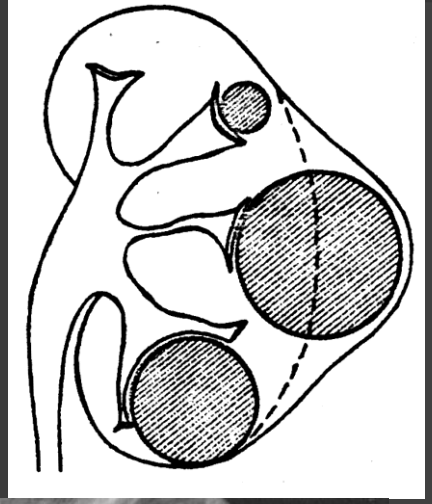

1. Chistele renale simple

-rotunde, cu contur propriu, bine delimitate, de dimensiuni variabile (de la 2mm la 10 cm).
-UIV sistemul pielo-calicial este dislocat de chiste.
-Dg.dif.cu cancerul renal sau alte tumori benigne renale este posibil prin arteriografie renală (zone avasculare), ecografie (imagini rotunde, transsonice, cu perete propriu), sau prin CT (formațiuni hipodense de tip lichidian, rotunde, bine delimitate, în corticala renală).

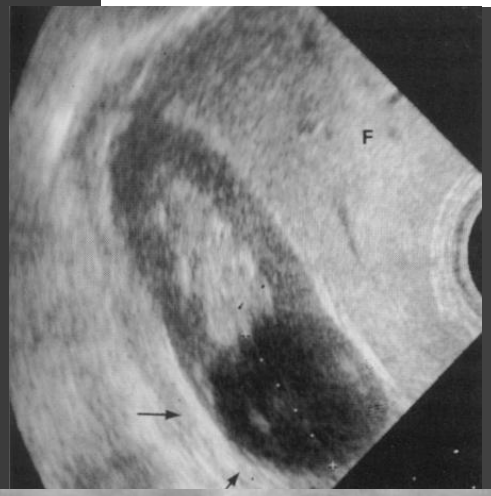

- Subcapsulare
- Corticale
- Medulare
- Parapelvicale

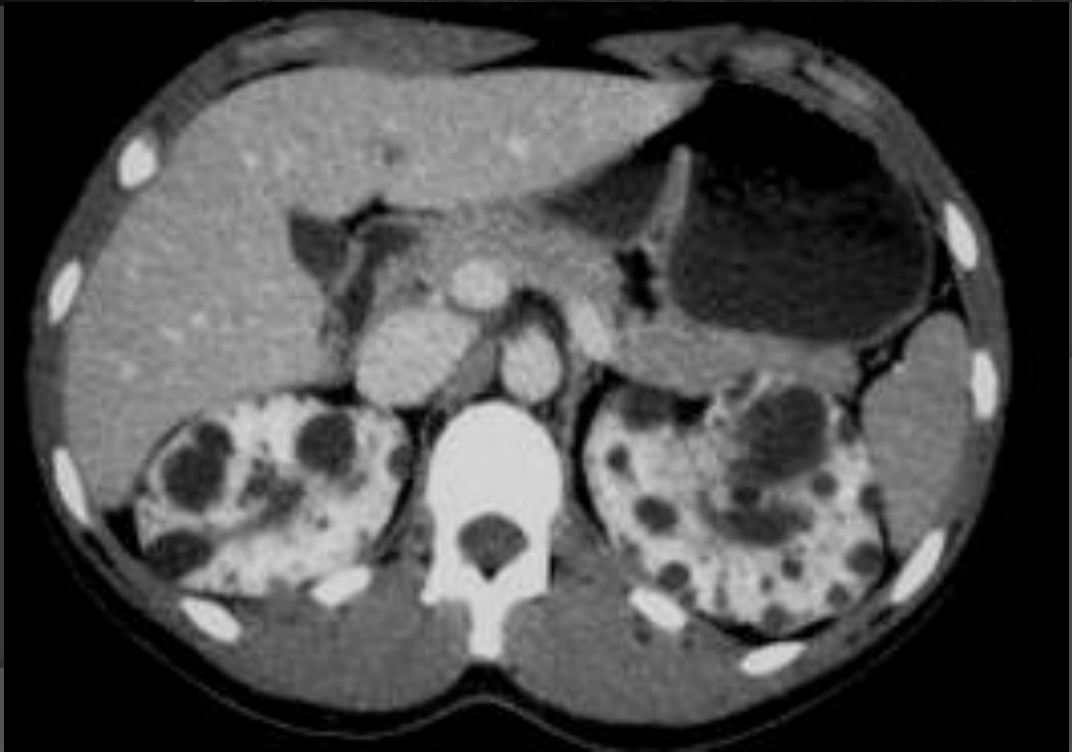

Chiste renale

2. **Diverticulul calicieal** - anomalie parenchimatoasă asimptomatică,

UIV: plus de substanță de contrast de formă rotund-ovalară, ce se deschide printr-un pedicul îngust într-o cupă calicială. Pereții și conturul calicelui sunt liniare, regulate, iar umplerea și golirea pungii diverticulare sunt sincrone cu restul sistemului pielo-calicial. În interiorul diverticulului se pot forma microcalcificări. Diagnosticul diferențial se face cu caverna tuberculoasă renală

3. **Polichistoza renală** - anomalie genetică cu transmitere ereditară autosomal-recesivă, bilaterală, se asociază, de obicei, cu alte determinări viscerale (polichistoză hepatică, pancreatică, pulmonară,ovariană)

- Întreaga masă renală este înlocuită progresiv de numeroase formațiuni chistice.
- imagistic rinichii sunt mari, cu contur neregulat, boselat, iar sistemul pielo-calicial este complet distorsionat, cu secreție întârziată, simetric, bilateral.
- Arteriografic, arterele intraparenchimatoase sunt distorsionate, circulația este săracă, în schimb arterele renale sunt normale până la hil.

- Dg.dif. cu **rinichiul multichistic**, maladie congenitală, dar nu și ereditară, care este frecvent unilaterală (când este bilaterală, este asimetrică) și în care funcția renală nu este afectată; nu există afectări concomitente multiviscerale;

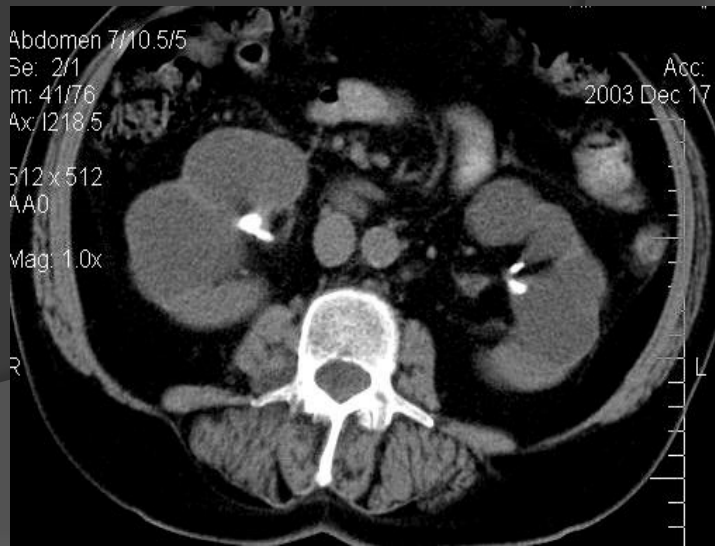

Clasificarea Bosniak:

a elaborat o clasificare a chisturilor renale, care le împarte în dependenţă de o posibilă malignizare ulterioară :

1. Categoria I – chisturi simple, necomplicate, benigne, bine delimitate la USG, CT sau RMN. Se întâlnesc cel mai frecvent, sunt asimptomatice şi nu necesită tratament, doar supraveghere;
2. Categoria II – chisturi benigne, cu modificări minime. Se caracterizează prin apariţia unor pereţi în interior, prin depuneri de calciu pe membrană sau în interiorul chistului, precum şi chisturile cu conţinut hiperdens. Acestea sunt chisturi care conţin sânge învechit, modificat sau coagulat, din care cauză are loc modificarea densităţii conţinutului chistului la CT. Chisturile clasice hiperdense sunt, de obicei, mici (până la 3 cm), cu contur circular clar şi care nu se contrastează. Această categorie de chisturi, practic, nu se malignizează nici o dată şi necesită doar o supraveghere ecografică.
3. Categoria III – chisturile neclare cu tendinţă spre malignizare. Radiologic au contur neclar, membrane îngroşate şi depuneri de calciu asimetrice. În lipsa factorilor predispozanţi, cum sunt traumatismul renal sau patologia infecţioasă, intervenţia chirurgicală este indicată, de obicei, la pacienţii tineri.
4. Categoria IV – chisturi cu conţinut lichidian crescut, contur neclar şi care, pe alocuri, acumulează contrast din contul componentei tisulare, ceea ce ne sugerează o malignizare. Această categorie necesită obligator tratament chirurgical.

MALFORMAŢII ALE CĂILOR EXCRETORII

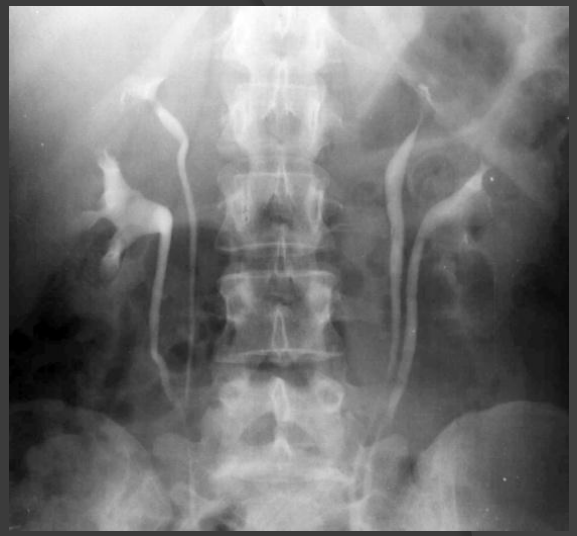

- Duplicitatea pielocaliceală

- Ureterocelul - dilatare sacciformă a ureterului terminal 0,5-4cm (cap de şarpe)

- Hidronefroză congenitală - megaureter

- stricturi ureterale congenitale

- torsionări

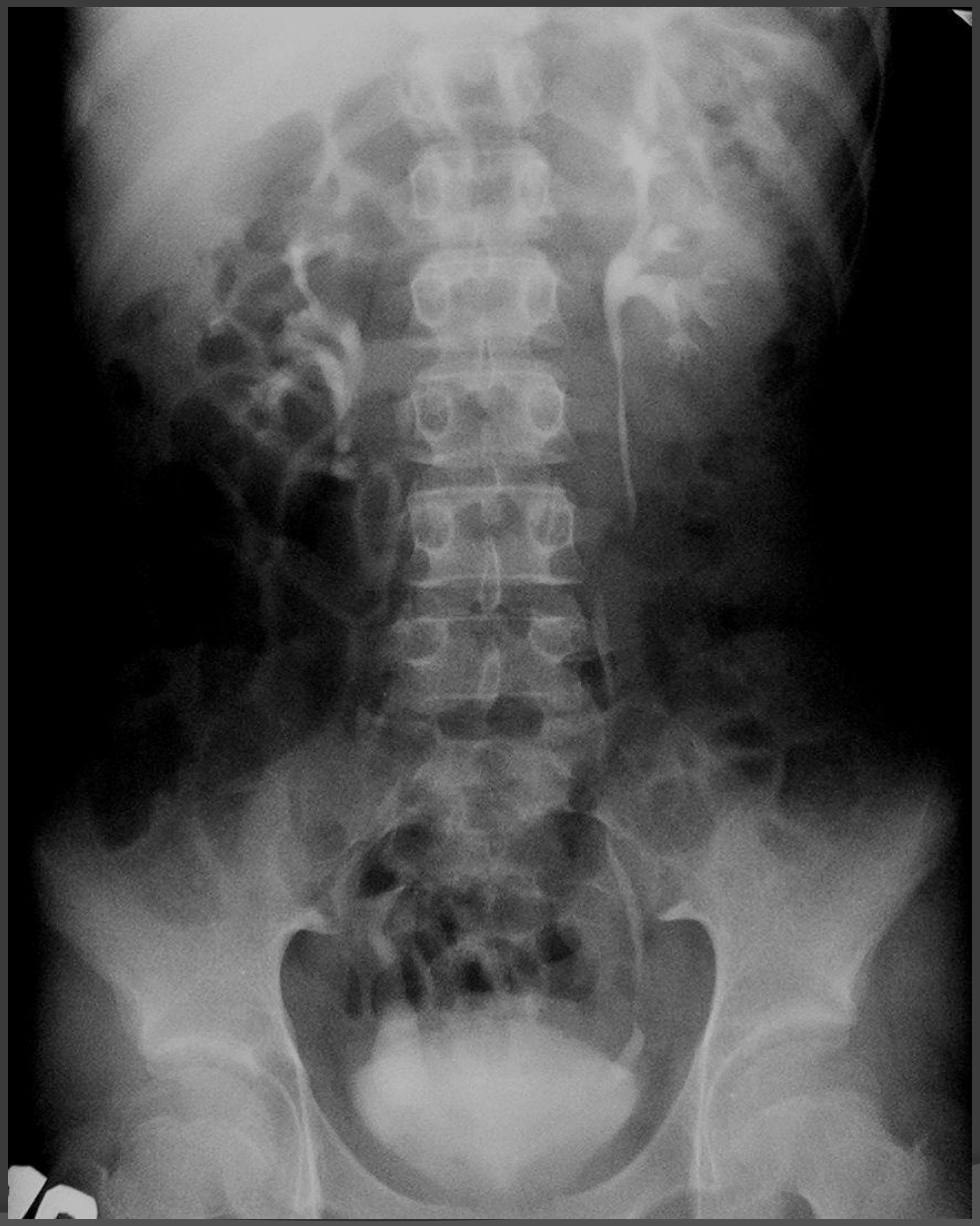

Duplicaţie pielocaliceală la nivelul ureterului drept confirmată prin secvenţa urografică. Ureterocel drept

MALFORMAŢIILE VEZICII URINARE

1. Agenezia vezicală
2. Hipoplazia
3. Duplicaţia vezicală
   - duplicaţia completă - două imagini vezicale distincte având ureter şi uretră proprie
   - duplicaţie incompletă - două imagini vezicale distincte care au un col vezical comun şi o sigură uretră
   - vezică septată - sept median
     - sept orizontal (vezică în clepsidră)
     - vezică multiseptată
4. Megavezica - vezică mare cu capacitate peste 1000ml
   - pereţi subţiri, fără trabeculaţie
   - asociată deobicei cu dolicocolon

   Dg. diferenţial: - vezica neurogenă
   - sindromul stazei vezicale
5. Diverticolii congenitali
6. Formatiuni vezicale

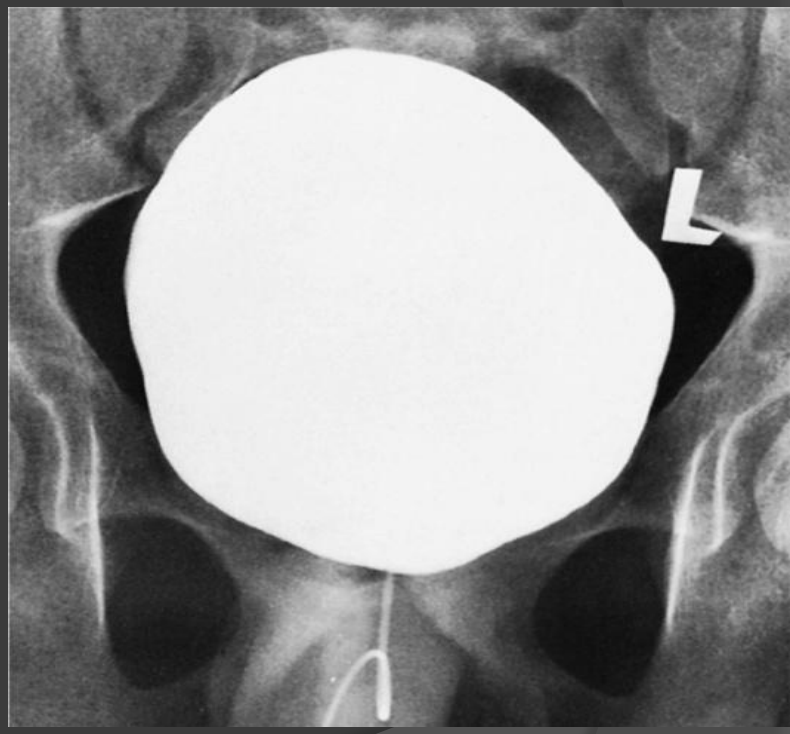

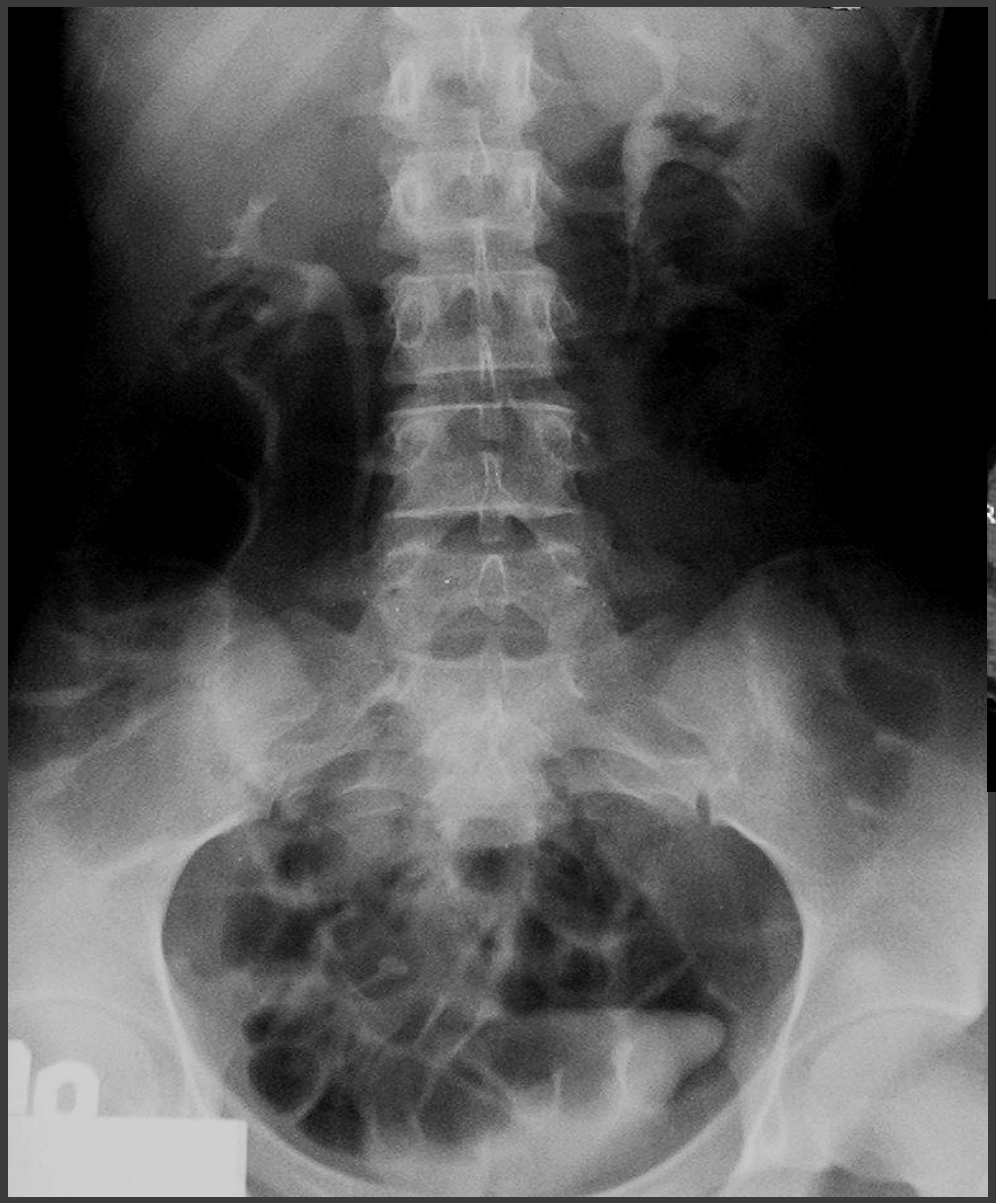

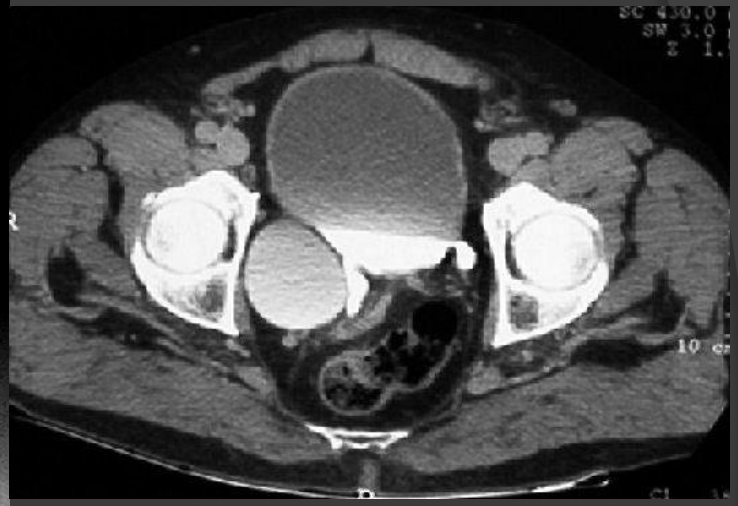

diverticuli vezicali

Pacient de sex masculin, în vârstă de 63 ani, cu probleme de micțiune se observă în timpul unuia dintre stadiile urografiei o vezică urinară ovală prezentând un diverticul stâng inferior lateral - anomalii de formă ale vezicii urinare.

Stricturile uretrale

Metoda de elecție de diagosticare imagistică este: URETROGRAFIA

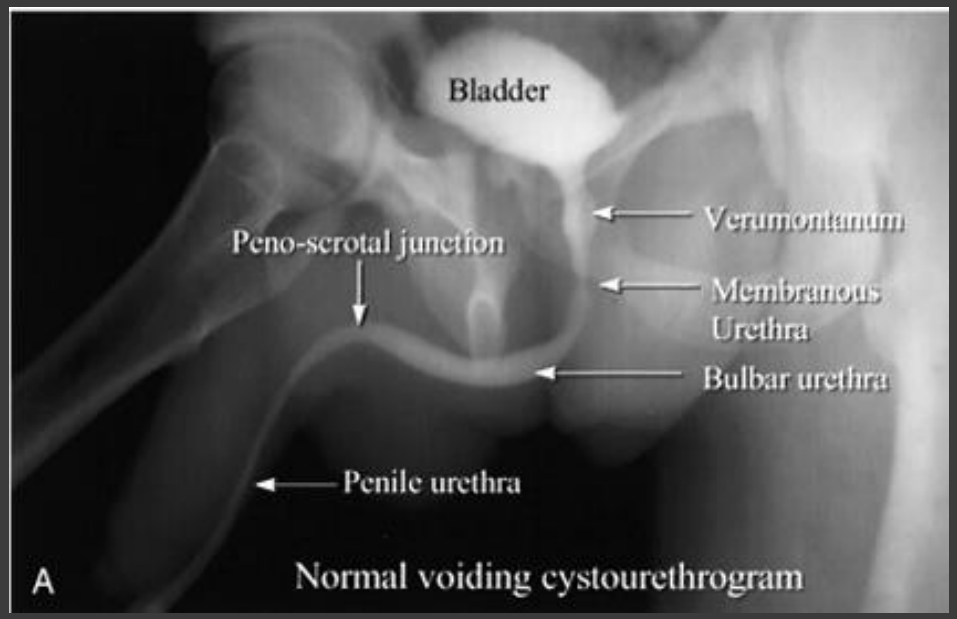

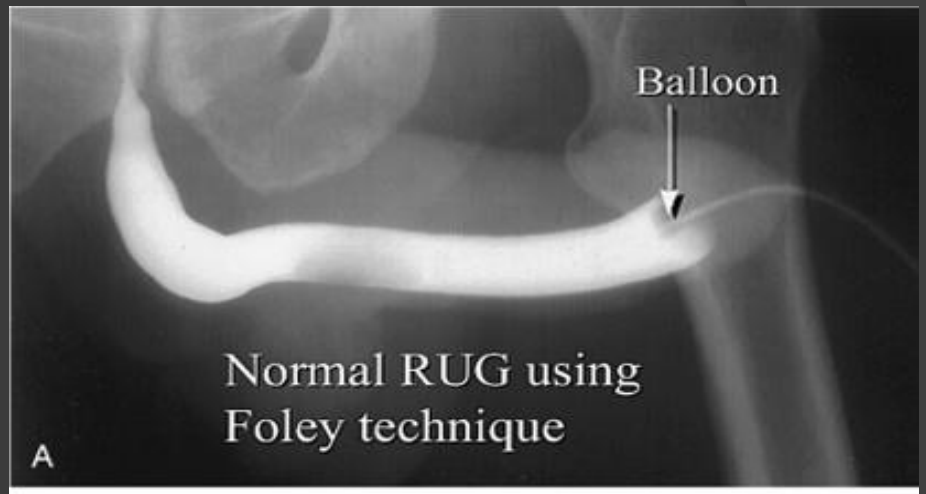

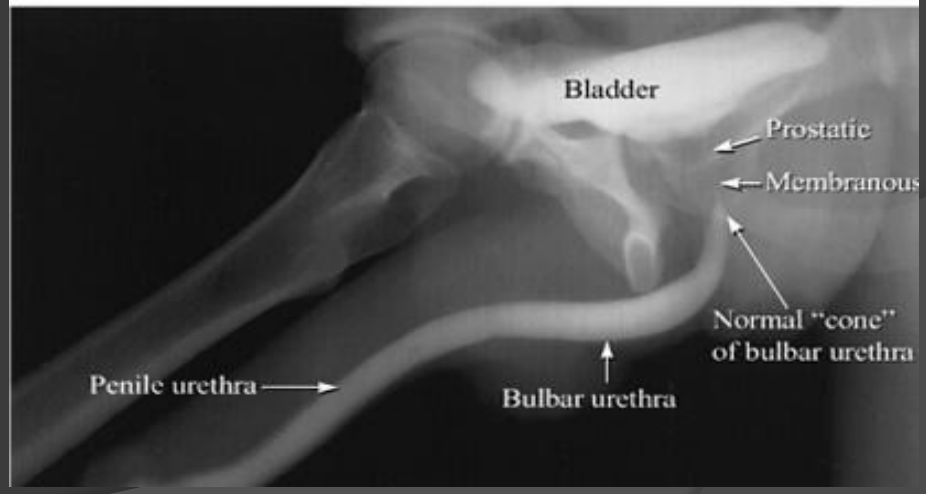

Torsiune testiculara

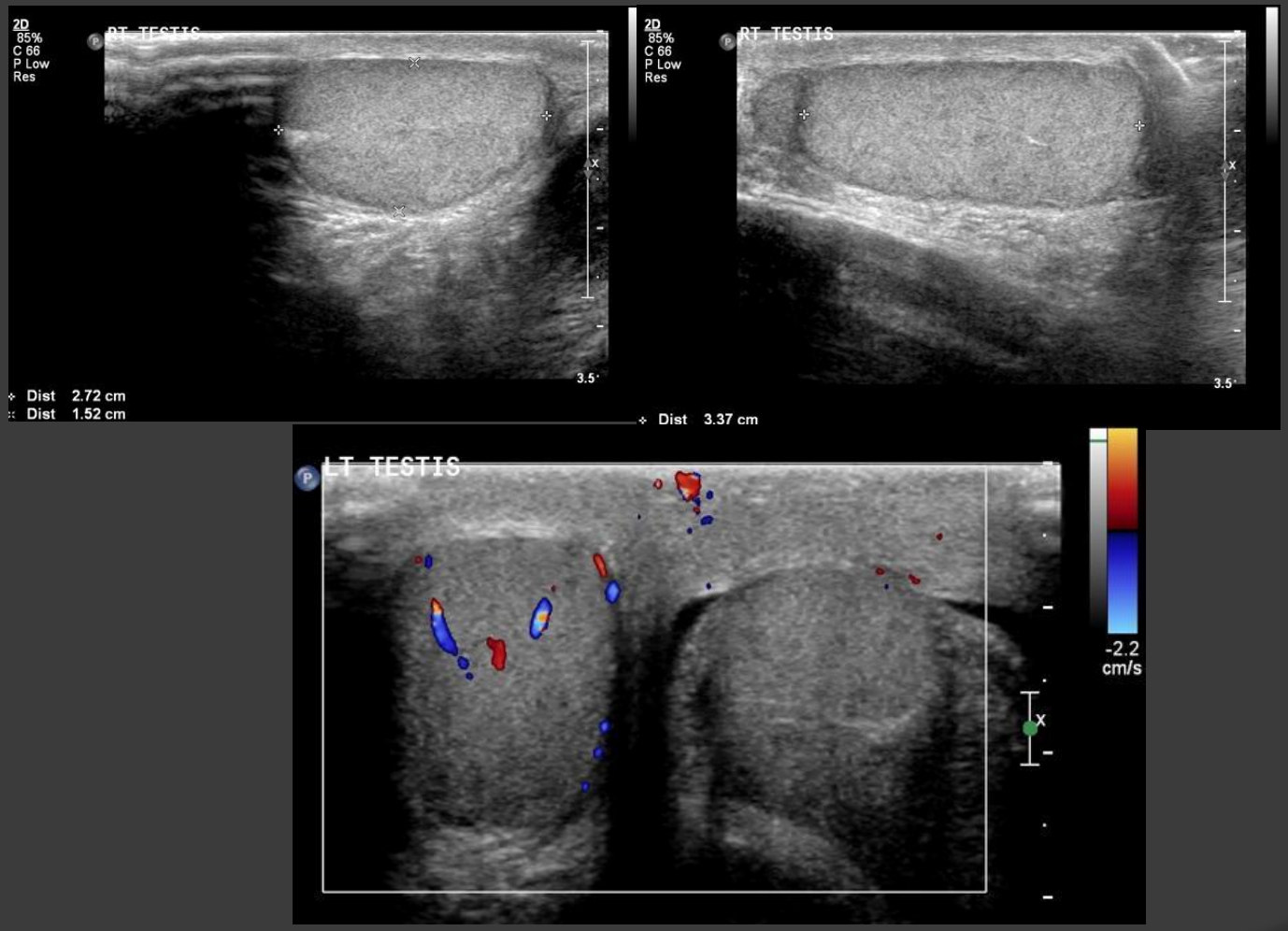

Testiculul stîng presupune o orientare anormala și lipsa fluxul sanguin la Doppler, cu menținerea ecogenității normală testicular, în concordanță cu torsiune testiculara acută. Testiculul drept este normal.

PROSTATA

1. Inflamatia glandei

2. Hipertrofia prostatei de tip benign - diagnosticul direct, de certitudine, se pune prin ecografia transabdominală, transperineală sau endorectală, (dg.dif. cu cancerul de prostată - se localizează în zona periferica, pe când adenomul este situat în zona centrala).

3. Cancerul de prostata

Metodele de elecție de diagosticare imagistică sunt:

1.USG (transabdominal sau transrectal)
2.IRM
3.CT (puțin informativ)

- !!! Volumul normal al prostatei ar trebui să fie mai mică de 30 ml. Se calculează prin 0,52 x lungime x latime x inaltime .
- Imagistica IRM-ul este de ajutor în diferențierea anatomică a zonelor anatomice a prostatei (cel mai bine sunt demonstrate T2)
- Cea mai mare parte din cazurile de cancer apar în zona periferică (PZ)

Prostata este formata din :

Glanda Centrala (CG) - compusă din zonele centrale și de tranziție

Zona periferică (PZ), care are semnal înalt, omogen înconjurat de capsulă de semnal slab - stroma fibromusculară (FM)

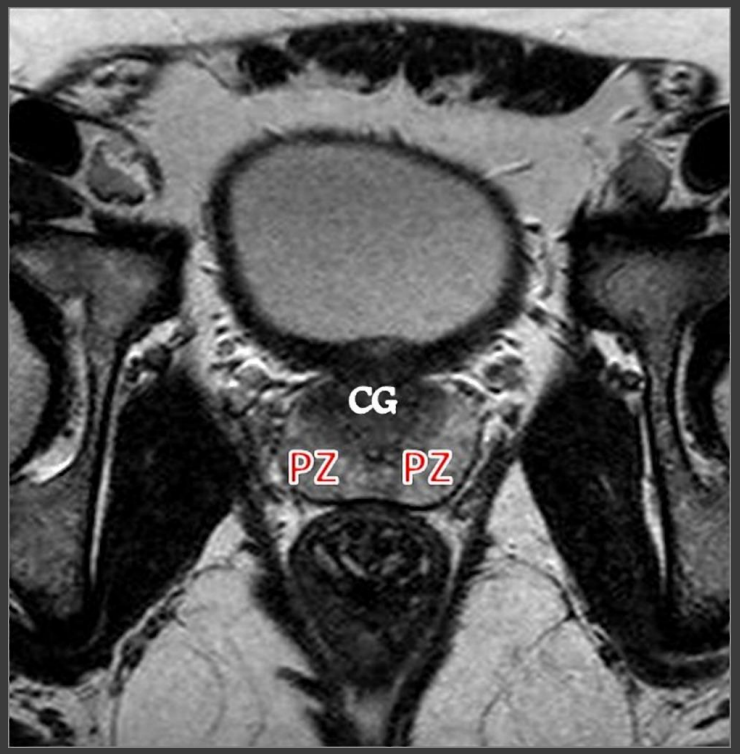

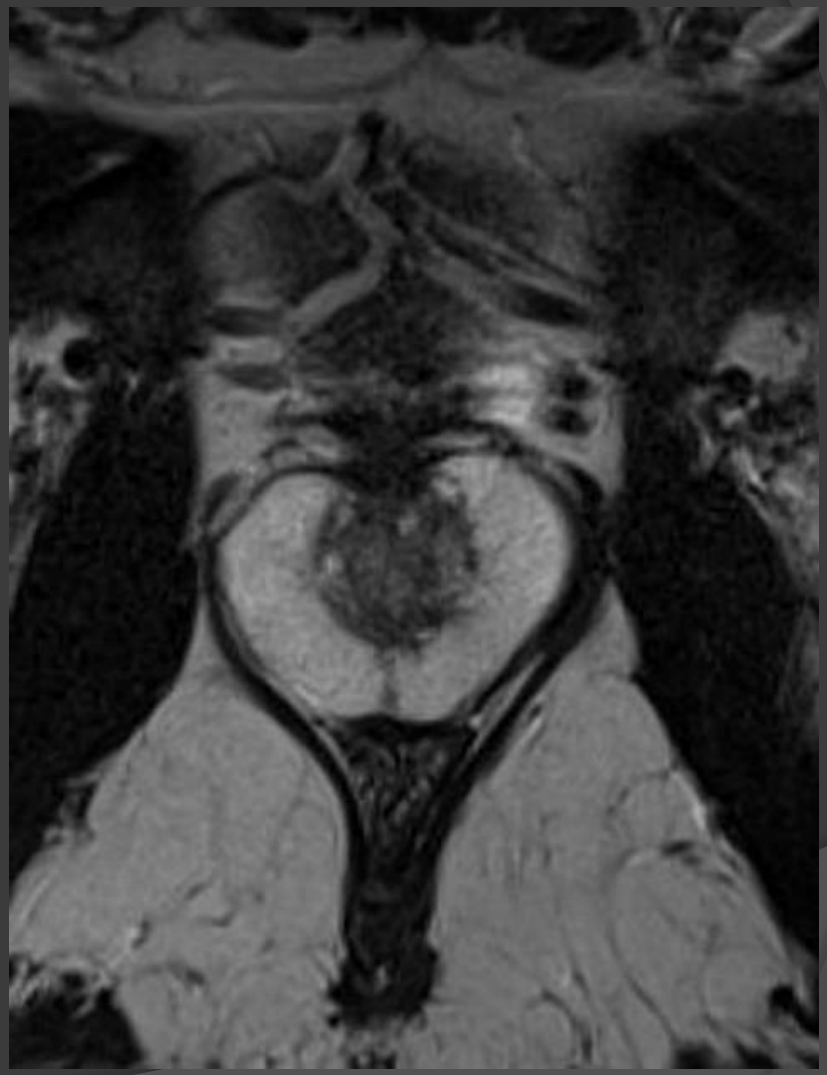

Cancer de prostată

Imagistica în urologie

1. Tomografia computerizată spiralată în evaluarea patologiei sistemului urogenital. Faze de scanare. Avantaje, dezavantaje, indicaţii, contraindicaţii.
2. Investigația imagistică prin rezonanța magnetică a rinichilor. Avantaje, dezavantaje, indicaţii, contraindicaţii.
3. Ecografia renală, a prostatei. Avantajele, dezavantajele, limitele metodei.
4. Angiografia renală. Avantaje, dezavantaje, indicaţii, contraindicaţii.
5. Tabloul imagistic al malformaţiilor urogenitale congenitale.
6. Tabloul imagistic în traumatismele sistemului urogenital. Metode imagistice de elecție, diagnosticul diferențial.
7. Diagnosticul imagistic al urolitiazei.
8. Diagnosticul imagistic diferențial al tumorilor aparatului urinar
9. Diagnosticul imagistic al tumorilor de prostată.

Лучевая диагностика в урологии

1. Спиральная компьютерная томография в исследовании мочевыводящей системы. Фазы сканирования. Преимущества, недостатки, показания, потивопоказания.
2. Магнитно-резонансная томография почек. Преимущества, недостатки, показания, потивопоказания.
3. Ультразвуковое исследование почек, предстательной железы. Преимущества, недостатки, ограничения метода.
4. Ангиография почечных артерий. Преимущества, недостатки, показания, потивопоказания.
5. Лучевая диагностика врожденных аномалий развития мочевыводящей системы.
6. Лучевая диагностика при травматических повреждениях мочевыводящей системы. Методы выбора, дифференциальная диагностика.
7. Лучевая диагностика при уролитиазе.
8. Лучевая дифференциальная диагностика при опухолях мочевыводящей системы
9. Лучевая диагностика при новообразованиях предстательной железы.

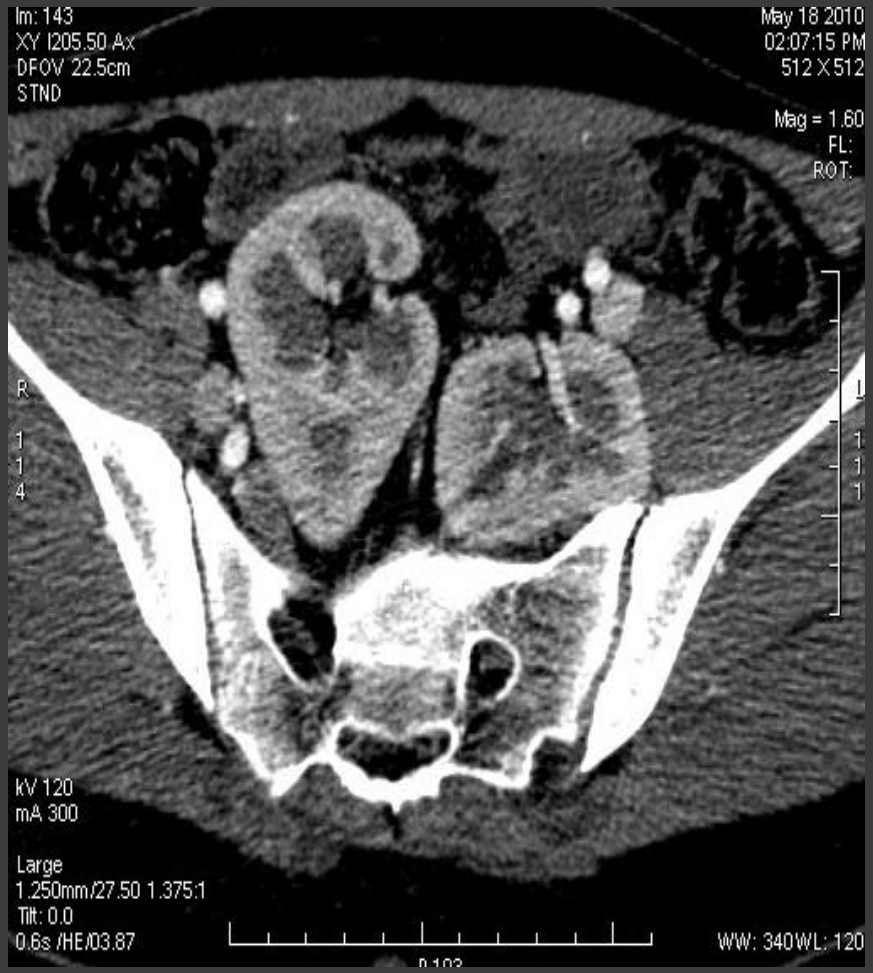
Im: 143
XY I205.50 Ax
DFOV 22.5cm
STND
May 18 2010
02:07:15 PM
512 X 512
Mag = 1.60
FL:
ROT:
R
L
kV 120
mA 300
Large
1.250mm/27.50 1.375:1
Tilt: 0.0
0.6s /HE/03.87
WW: 340 WL: 120

shutterstock

May 18 2010
02:07:15 PM
512 X 512
Mag = 1.60
FL:
ROT:
0.6s /HE/04.34
WW: 340 WL: 120

Se: 350 RFMT
Im: 17
XY Sag R49.8 (coi)
DFOV 28.2cm
STND
170510EW
May 18 2010
02:07:15 PM
512 X 512
Mag = 1.28
FL:
ROT:
A
1
8
1

Ex: 20497
Se: 350 RFMT
Im: 33
XY Sag L30.2 (coi)
DFOV 28.2cm
STND
F19Y
170510EW
May 18 2010
02:07:15 PM
512 X 512
Mag = 1.28
FL:
ROT:
A
1
5
4

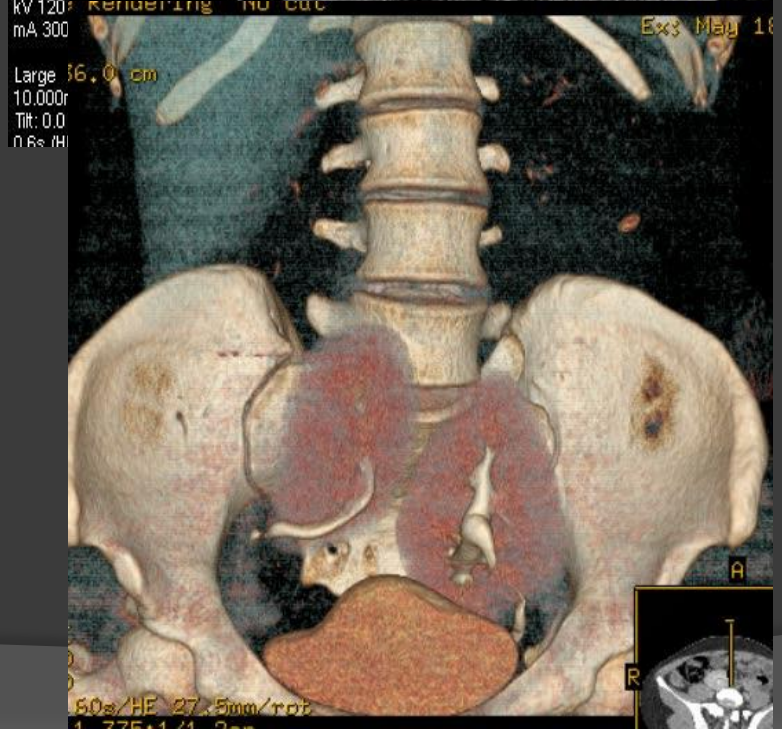
Rendering No cut
Ex: May 18
Large 36.0 cm
10.000
Tilt: 0.0
A
R

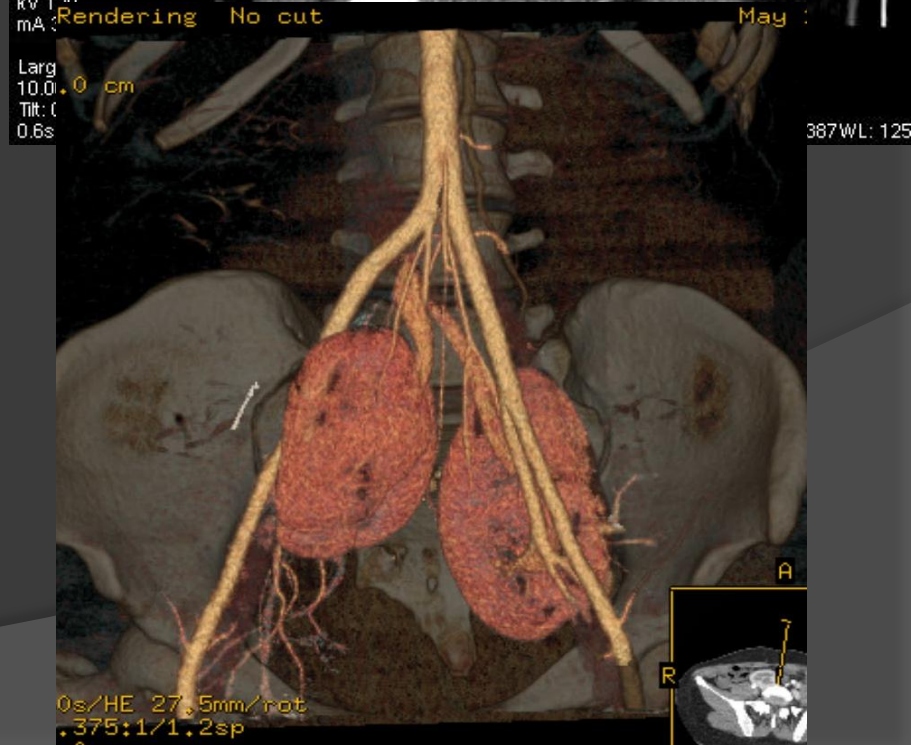
Rendering No cut
May
10.0 cm
Tilt:
0.6s
387 WL: 125
0s/HE 27.5mm/rot
.375:1/1.2sp
A
R

08:30:10 AM
512 X 512
Mag = 1.26
FL:
ROT:
L
1
4
2
120
A 1.35

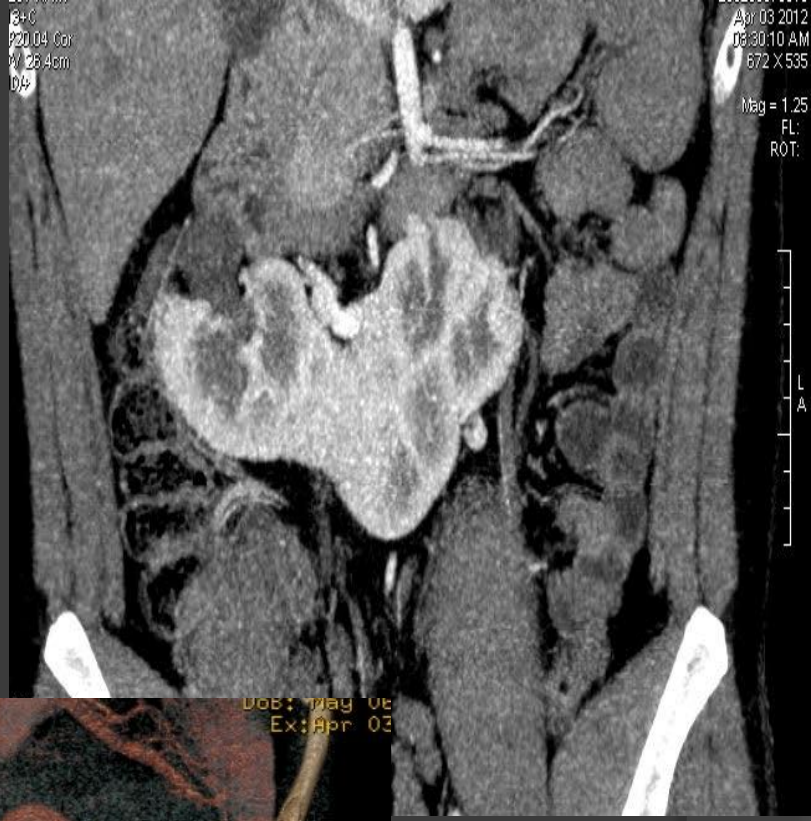
Apr 03 2012
08:30:10 AM
672 X 535
Mag = 1.25
FL:
ROT:
L
A

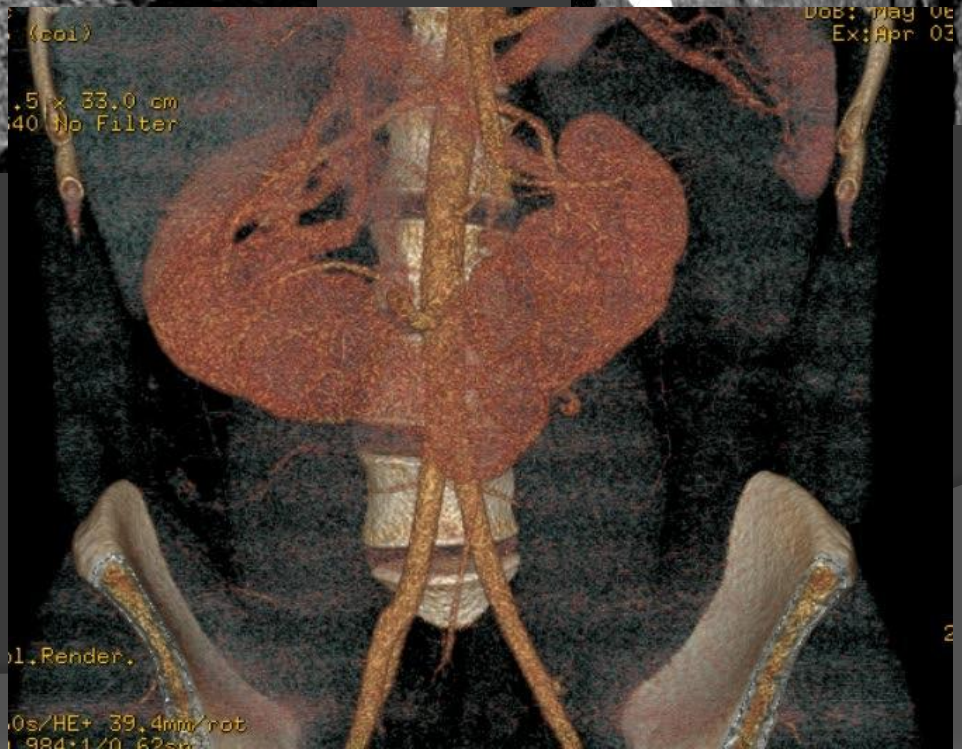
(coi)
.5 x 33.0 cm
40 No Filter
Ex:Apr 03
l.Render.
0s/HE+ 39.4mm/rot

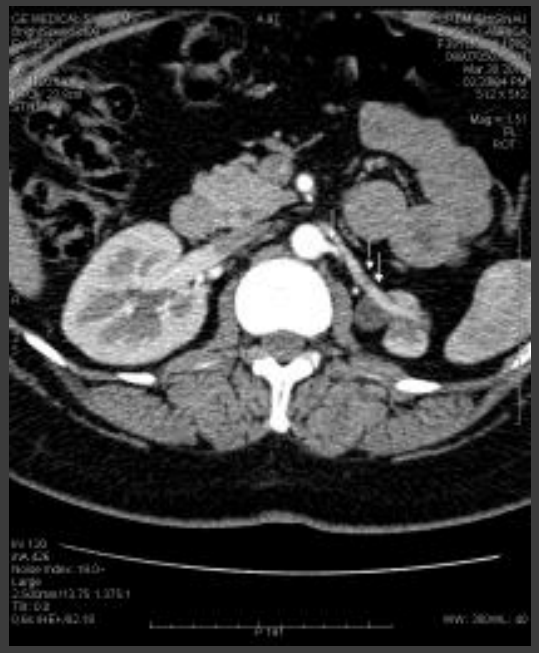

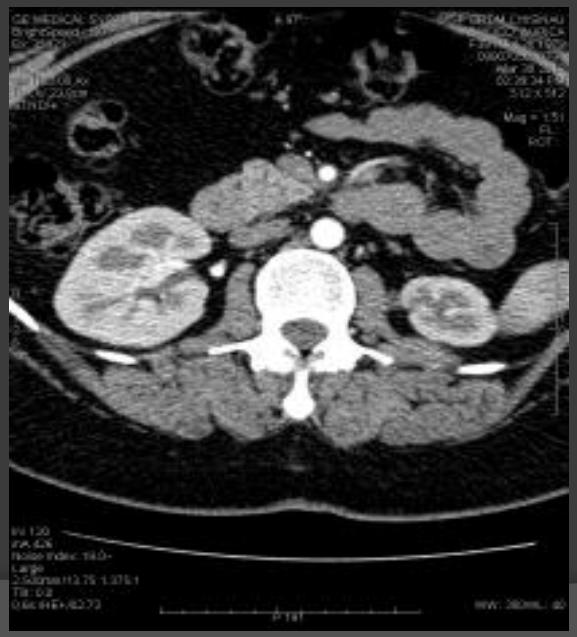

Im: 22+C
XY Cor P32.1 (coi)
DFOV 23.4cm
STND/+
Mar 30 2012
02:33:34 PM
512 X 512
Mag = 1.54
FL:
ROT:
R
A
L
P
kV 120
mA 426
Large
5.000mm/13.75 1.375:1 MP
Tilt: 0.0
0.6s /HE+
I 271
WW: 228WL: 117

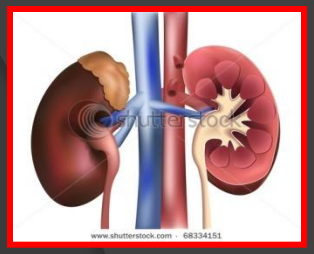
shutterstock
www.shutterstock.com · 68334151

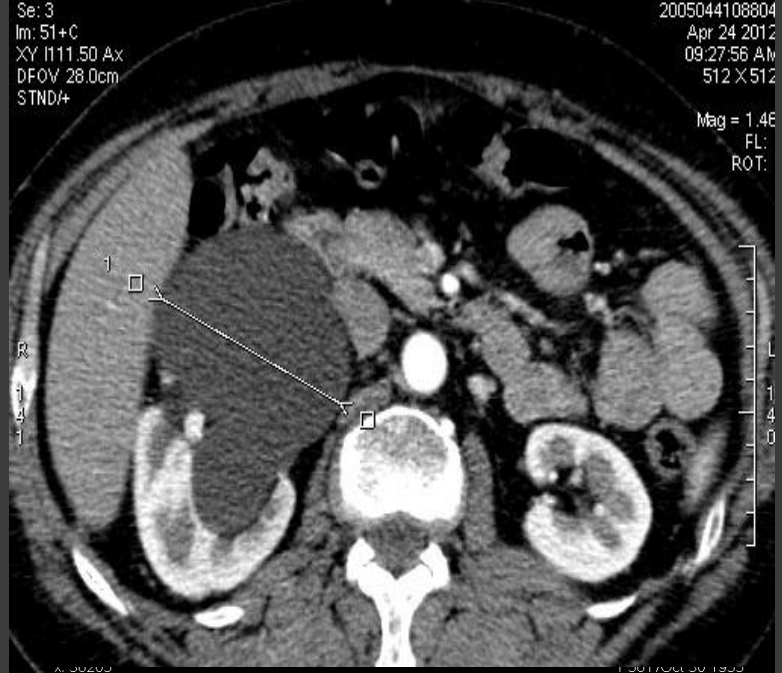
Se: 3
Im: 51+C
XY I111.50 Ax
DFOV 28.0cm
STND/+
2005044108804
Apr 24 2012
09:27:56 AM
512 X 512
Mag = 1.46
FL:
ROT:
R
L

Se: 5
Im: 10+C
XY I143.00 Ax
DFOV 30.8cm
STND
2005044108804
Apr 24 2012
09:42:56 AM
512 X 512
Mag = 1.28
FL:
ROT:
R
L
154
153

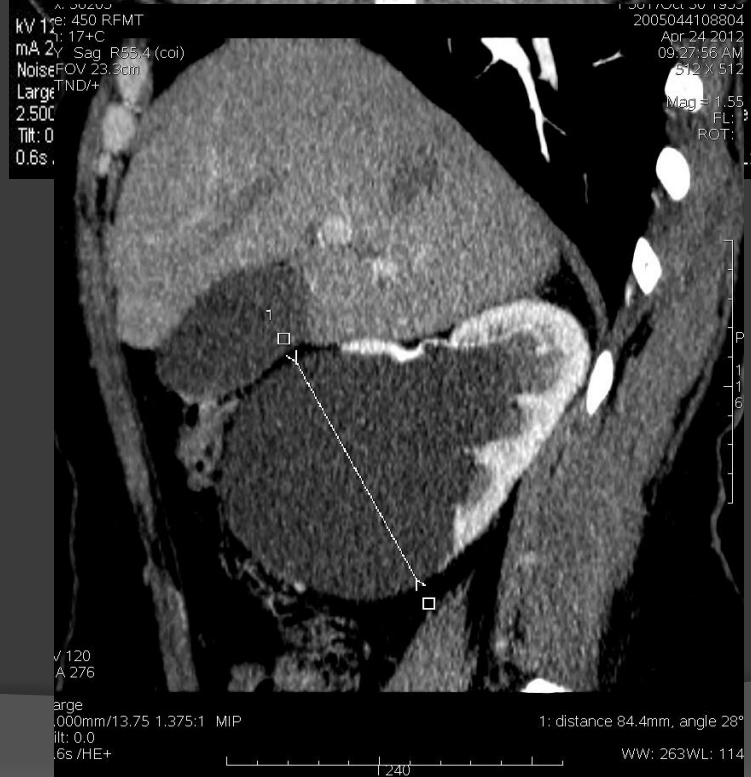
Se: 450 RFMT
Im: 17+C
XY Sag R55.4 (coi)
DFOV 23.3cm
STND/+
2005044108804
Apr 24 2012
09:27:56 AM
512 X 512
Mag = 1.55
ROT:
kV 120
mA 276
Large
5.000mm/13.75 1.375:1 MIP
Tilt: 0.0
0.6s /HE+
1: distance 84.4mm, angle 28°
WW: 263 WL: 114
240

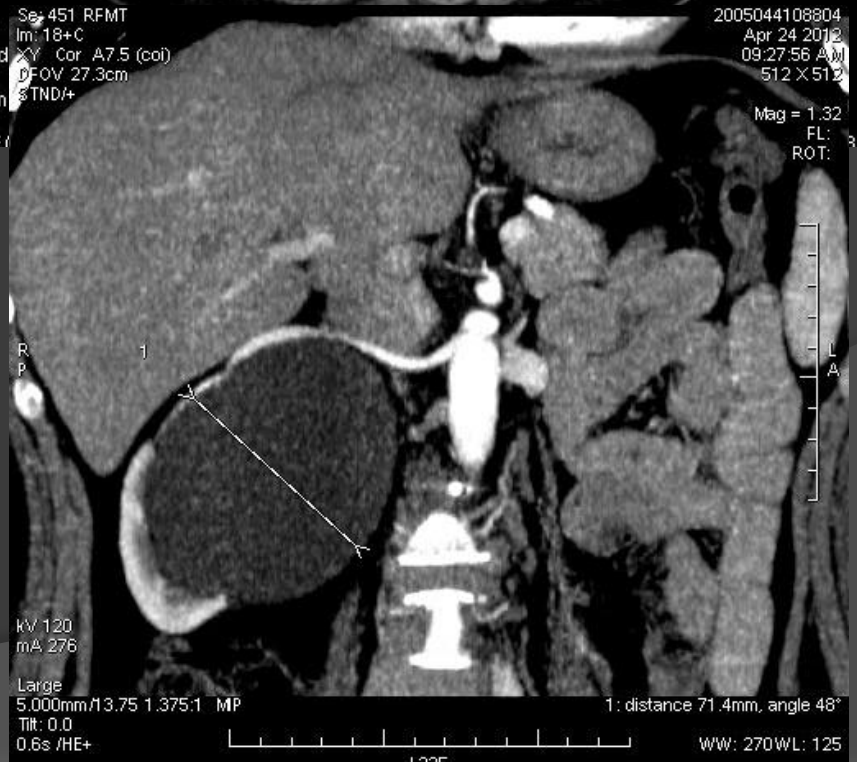
kV 120
mA 227
Large
5.000mm
Tilt: 0.0
Se: 451 RFMT
Im: 18+C
XY Cor A7.5 (coi)
DFOV 27.3cm
STND/+
2005044108804
Apr 24 2012
09:27:56 AM
512 X 512
Mag = 1.32
FL:
ROT:
R
P
L
A
kV 120
mA 276
Large
5.000mm/13.75 1.375:1 MP
Tilt: 0.0
0.6s /HE+
1: distance 71.4mm, angle 48°
WW: 270 WL: 125

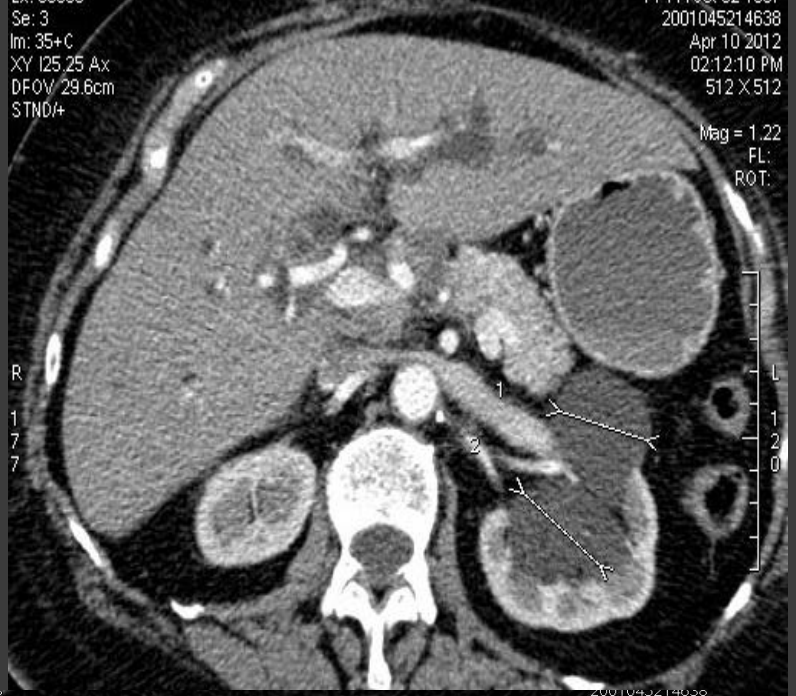
Se: 3
Im: 35+C
XY I25.25 Ax
DFOV 29.6cm
STND/+
2001045214638
Apr 10 2012
02:12:10 PM
512 X 512
Mag = 1.22
FL:
ROT:
R
L
1
2

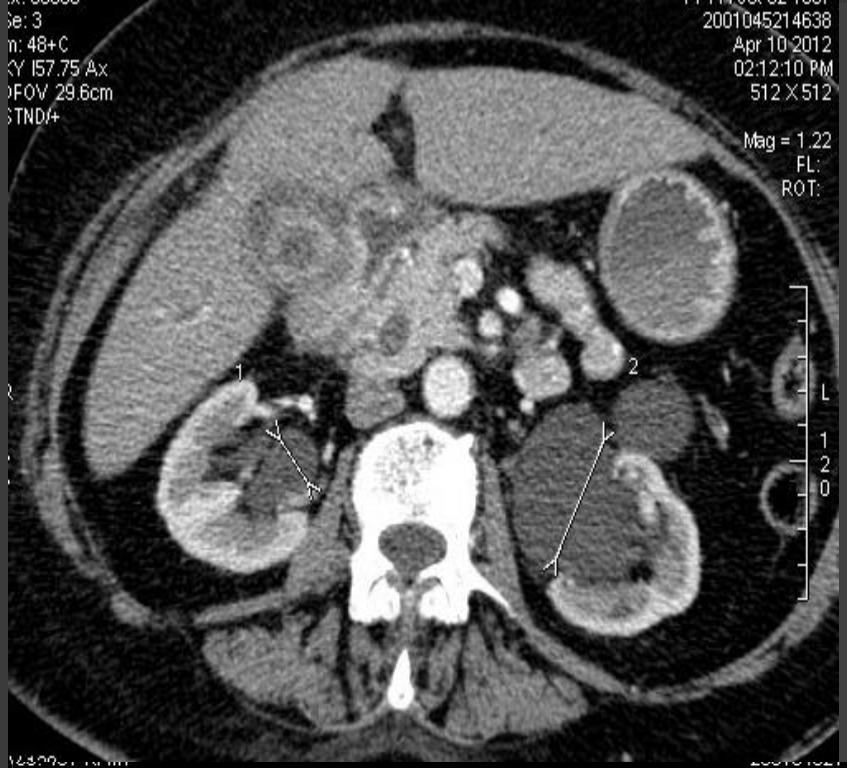
Se: 3
Im: 48+C
XY I57.75 Ax
DFOV 29.6cm
STND/+
2001045214638
Apr 10 2012
02:12:10 PM
512 X 512
Mag = 1.22
FL:
ROT:
L
1
2

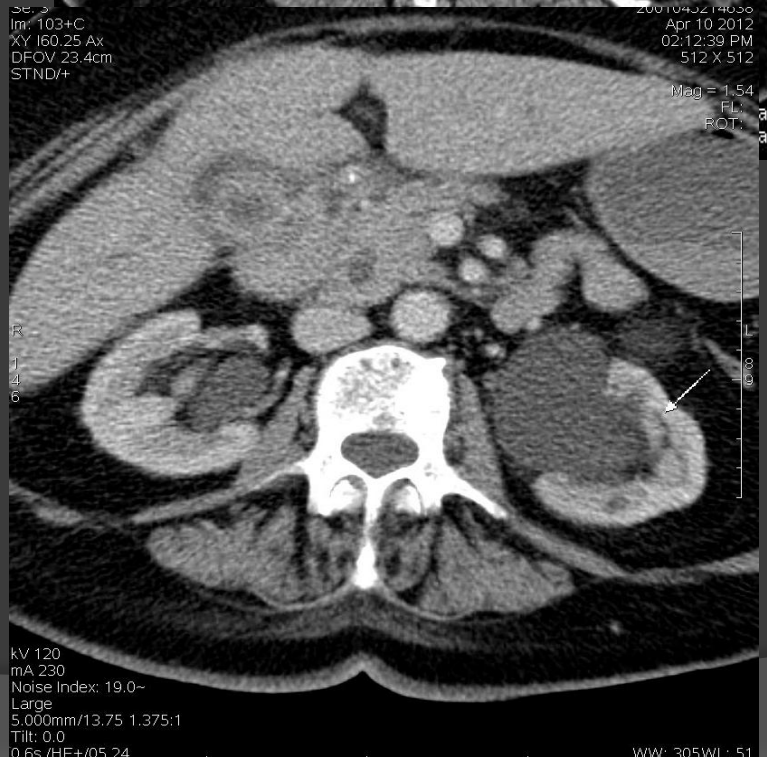
Se: 3
Im: 103+C
XY I60.25 Ax
DFOV 23.4cm
STND/+
Apr 10 2012
02:12:39 PM
512 X 512
Mag = 1.54
FL:
ROT:
angle 75°
angle 53°
kV 120
mA 230
Noise Index: 19.0~
Large
5.000mm/13.75 1.375:1
Tilt: 0.0
0.6s /HE+/05.24
WW: 305WL: 51

Im: 27+C
XY Cor P10.0 (coi)
DFOV 29.4cm
STND/+
Apr 10 2012
02:12:10 PM
512 X 512
Mag = 1.23
FL:
ROT:
R
P
L
A
kV 120
mA 425

2001044218899
Apr 25 2012
08:58:54 AM
512 X 512
Mag = 2.17
FL:
ROT:
1
2
1: distance 9.4mm, angle 71°
2: distance 13.7mm, angle 77°

1
2
1: distance 11.4mm, angle 57

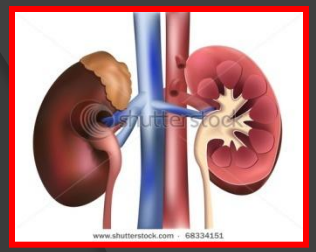

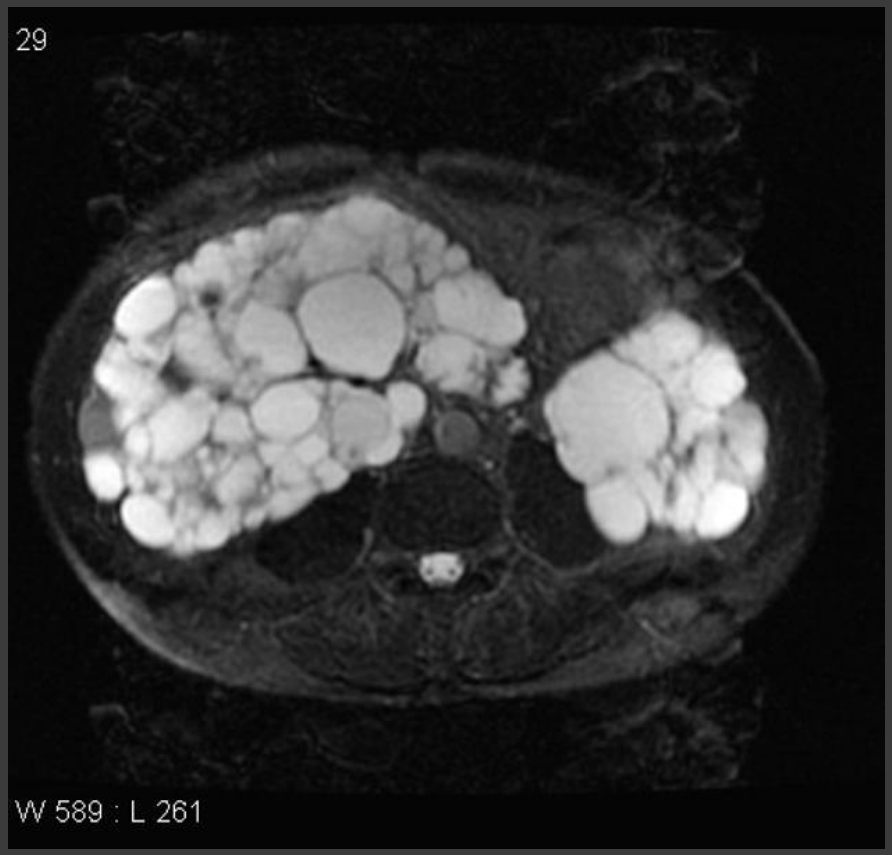
29
W 589 : L 261

20
W 413 : L 206

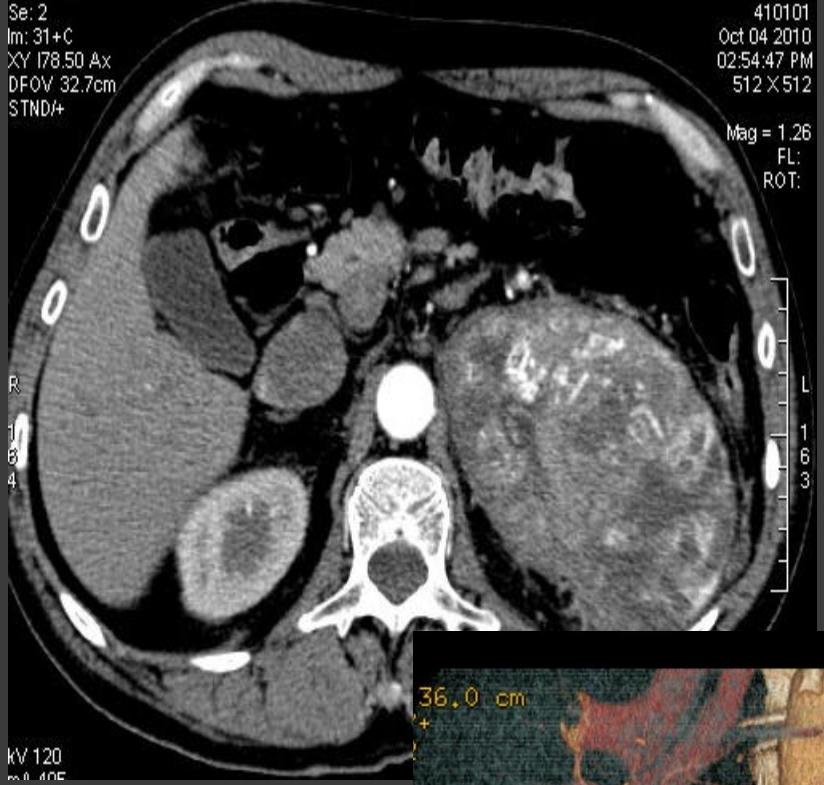
Se: 2
Im: 31+C
XY I78.50 Ax
DFOV 32.7cm
STND/+
410101
Oct 04 2010
02:54:47 PM
512 X 512
Mag = 1.26
FL:
ROT:
R
L
kV 120

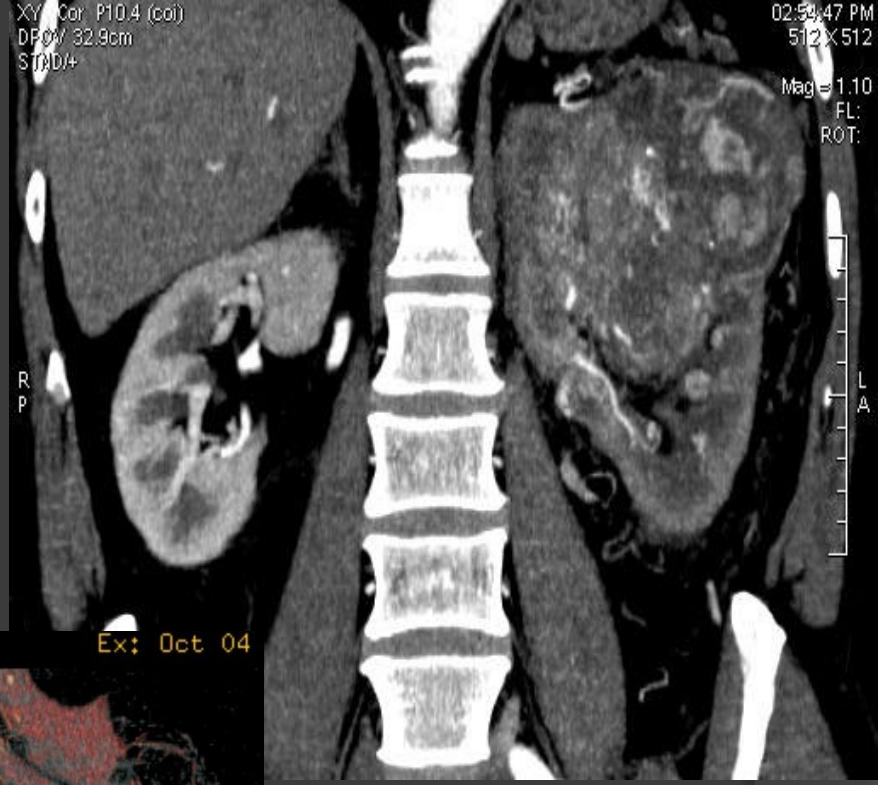
XY Cor P10.4 (coi)
DFOV 32.9cm
STND/+
02:54:47 PM
512 X 512
Mag = 1.10
FL:
ROT:
R
P
L
A

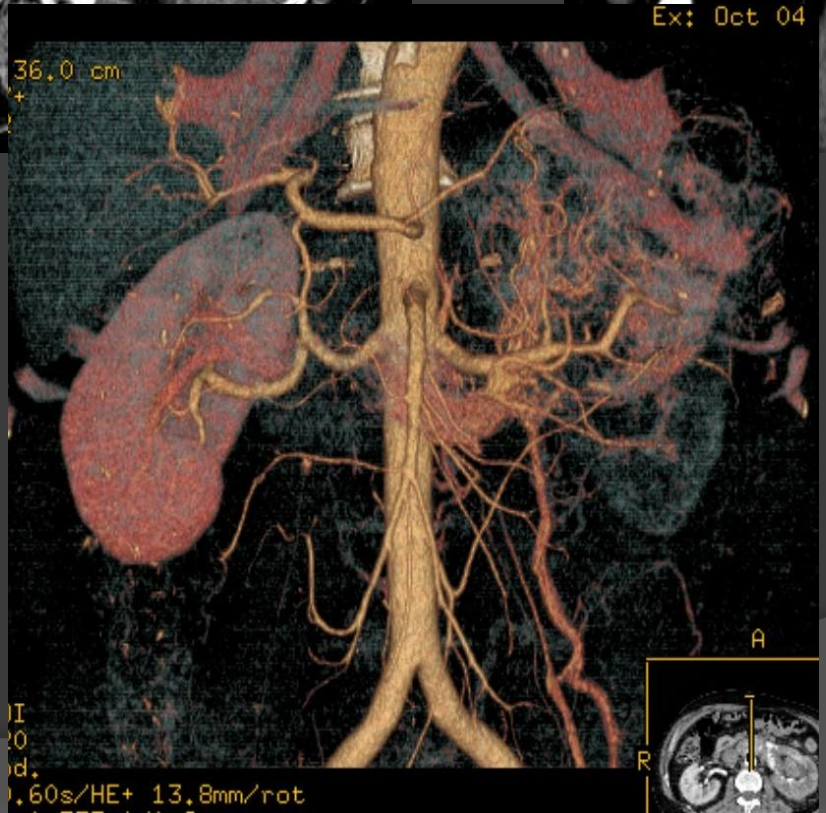
Ex: Oct 04
36.0 cm
A
R
.60s/HE+ 13.8mm/rot

R

after 10 minutes

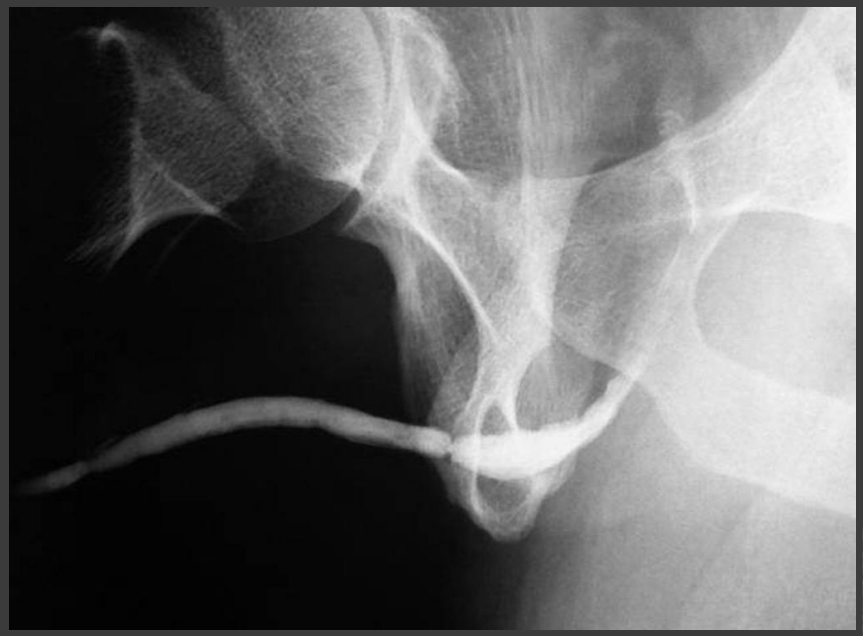

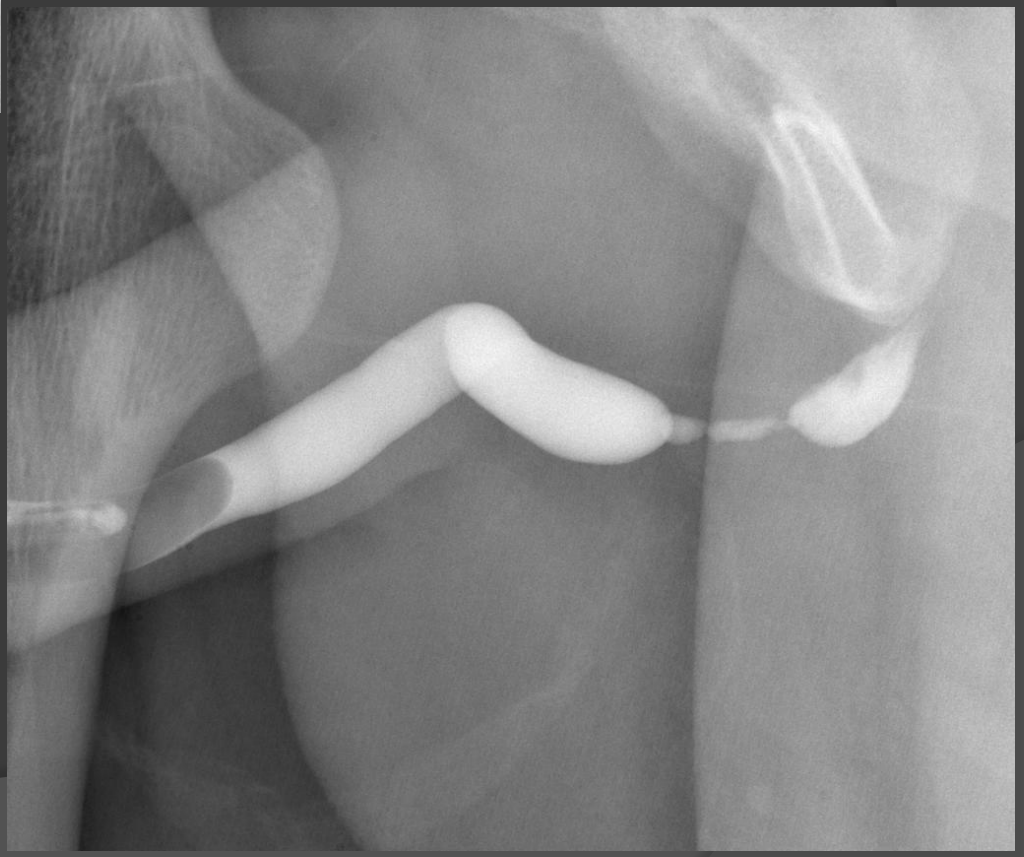

<7-65>
R
P

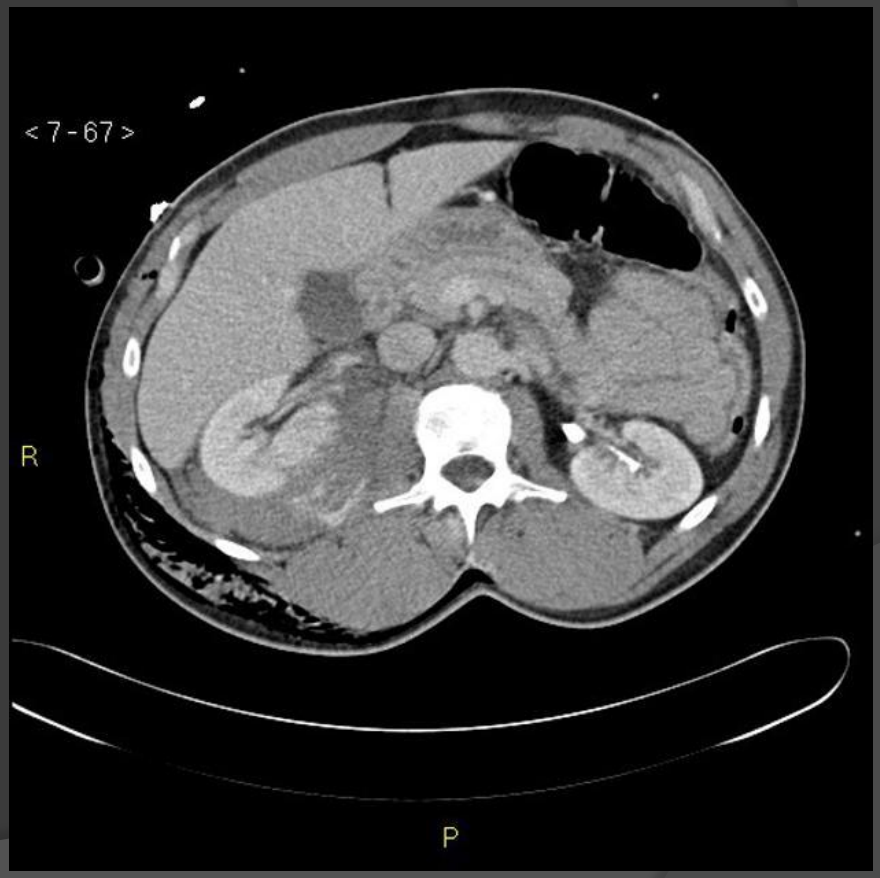
<7-67>
R
P