РЕНТГЕНОЛОГИЧЕСКИЕ МЕТОДЫ ИССЛЕДОВАНИЯ

OXANA MALÎGA, CONF. UNIV., CATEDRA DE RADIOLOGIE ŞI IMAGISTICA

РЕНТГЕНОЛОГИЧЕСКИЕ МЕТОДЫ ИССЛЕДОВАНИЯ

- Простые
- Специальные

- Обычные (стандартные)
- Томографические

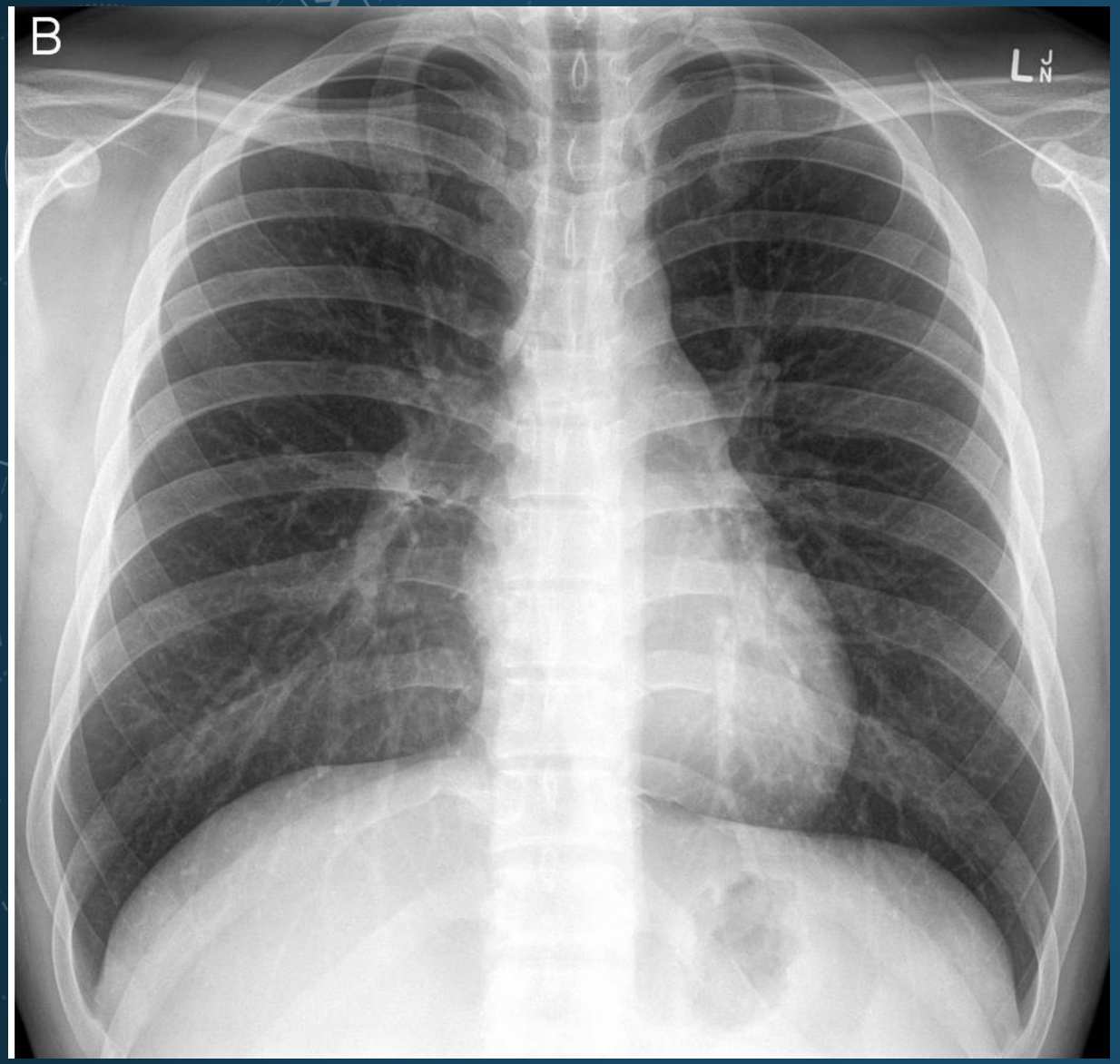

- **Рентгенография** (engl., radiography, plain film radiography,) - **исследование внутренней структуры объектов, которые проецируются при помощи рентгеновских лучей на специальную плёнку или бумагу.**

Рентгеноскопия (engl., fluoroscopy) - метод рентгенологического исследования, при котором изображение объекта получают на светящемся (флюоресцентном) экране.

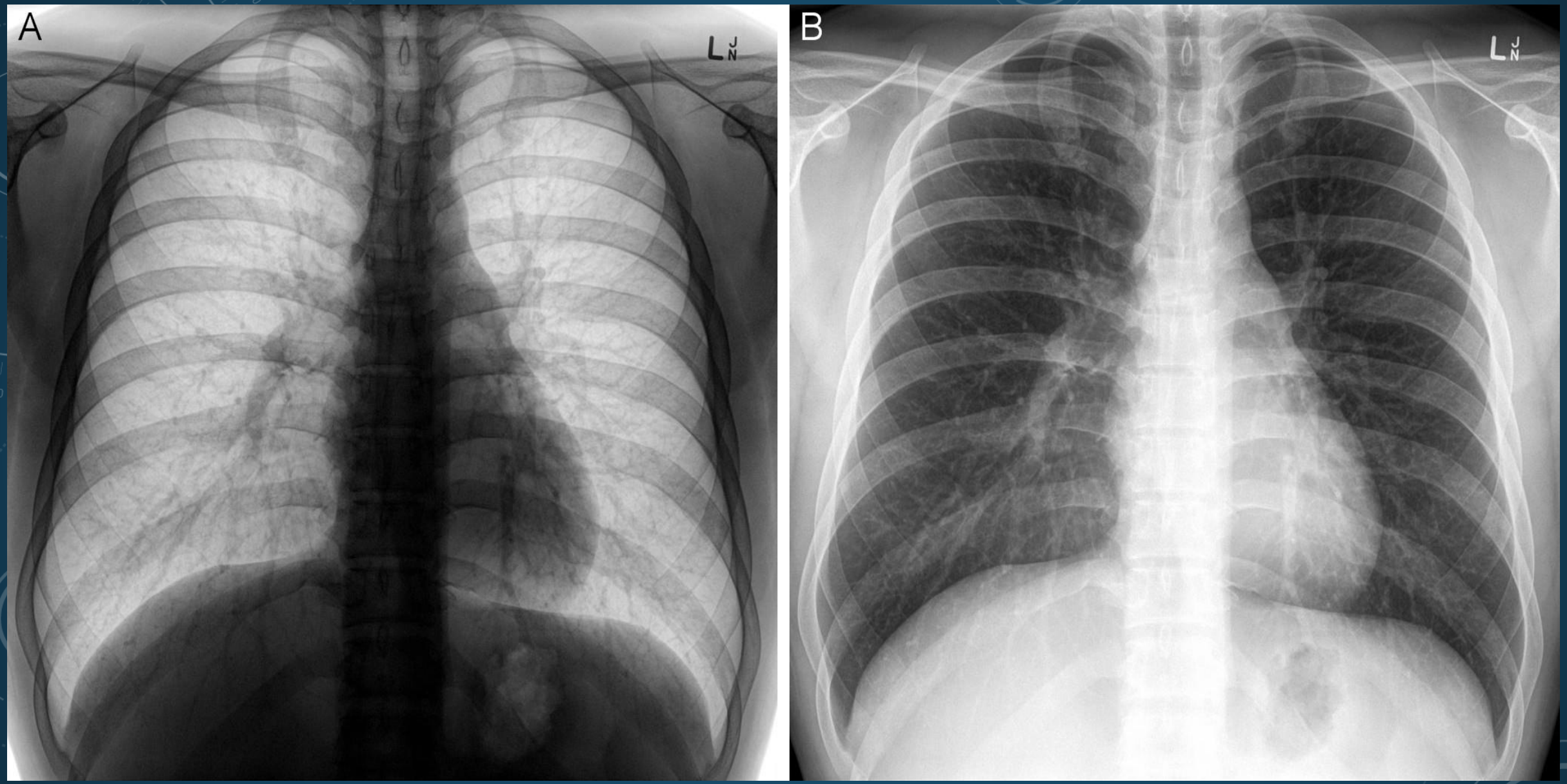
A
L
B
L

РЕНТГЕНОГРАФИЯ

Преимущества

- Широкая доступность метода и лёгкость в проведении исследований
- Относительно высокое пространственное разрешение – визуализируется больше деталей
- Снимки могут быть использованы как медицинский документ: для консультации у другого специалиста или в другом учреждении, для создания архива
- Относительно низкая доза облучения

Недостатки

- Невозможность функциональных исследований
- Невозможность проведения инвазивных манипуляций

РЕНТГЕНОСКОПИЯ

Преимущества

- Возможность функциональных исследований
- Гидирование проведения инвазивных манипуляций.

Недостатки

- Большая доза облучения
- Низкое пространственное разрешение – визуализируется меньше деталей
- Относительная субъективность (зависимость от оператора)
- Невозможность использования как медицинский документ

ЗАКОНЫ ФОРМИРОВАНИЯ РЕНТГЕНОВСКОГО ИЗОБРАЖЕНИЯ

- Закон конической проекции
- Закон суммации и субстракции планов
- Закон тангенциальных проекций

ЗАКОН КОНИЧЕСКОЙ ПРОЕКЦИИ

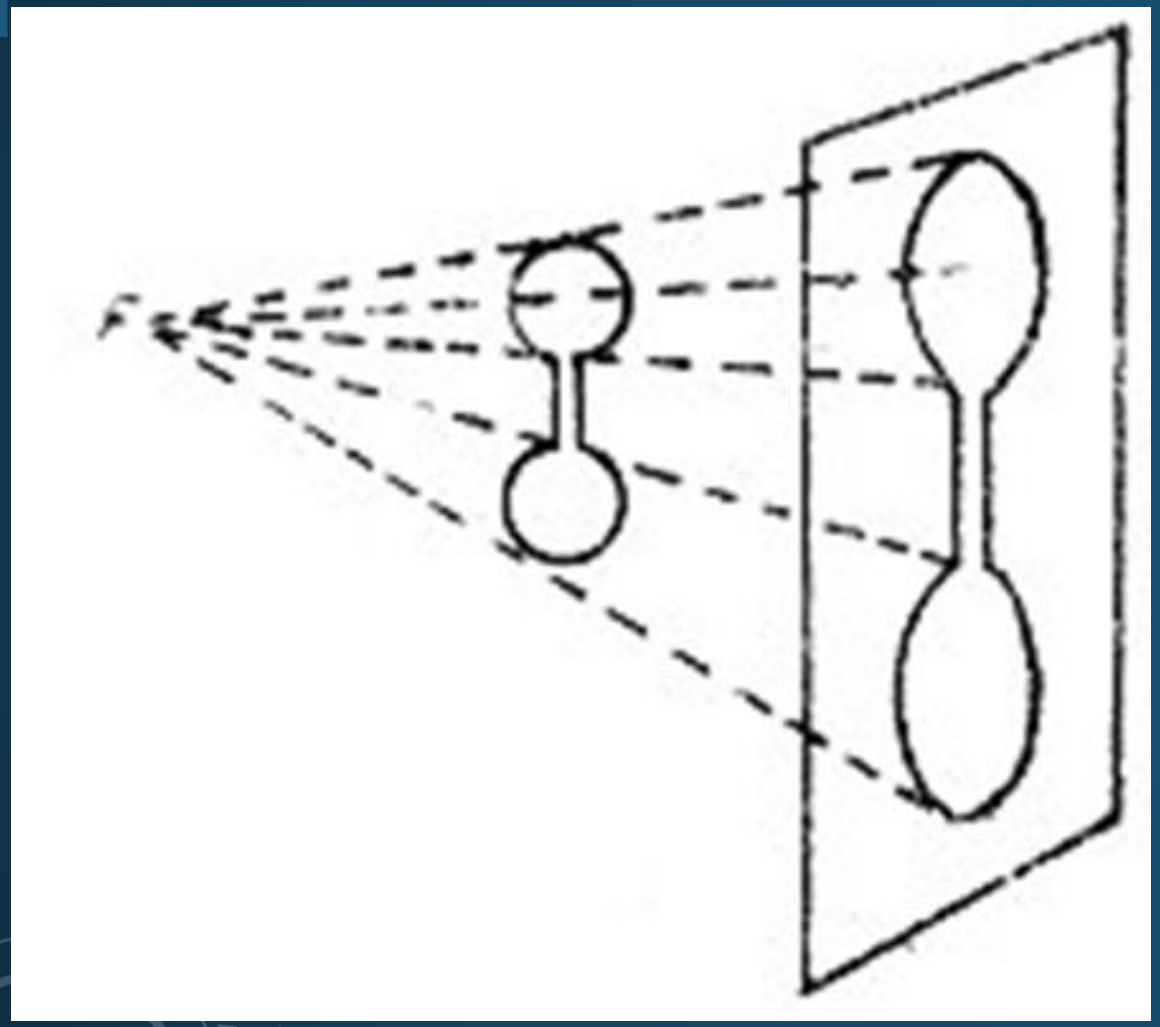

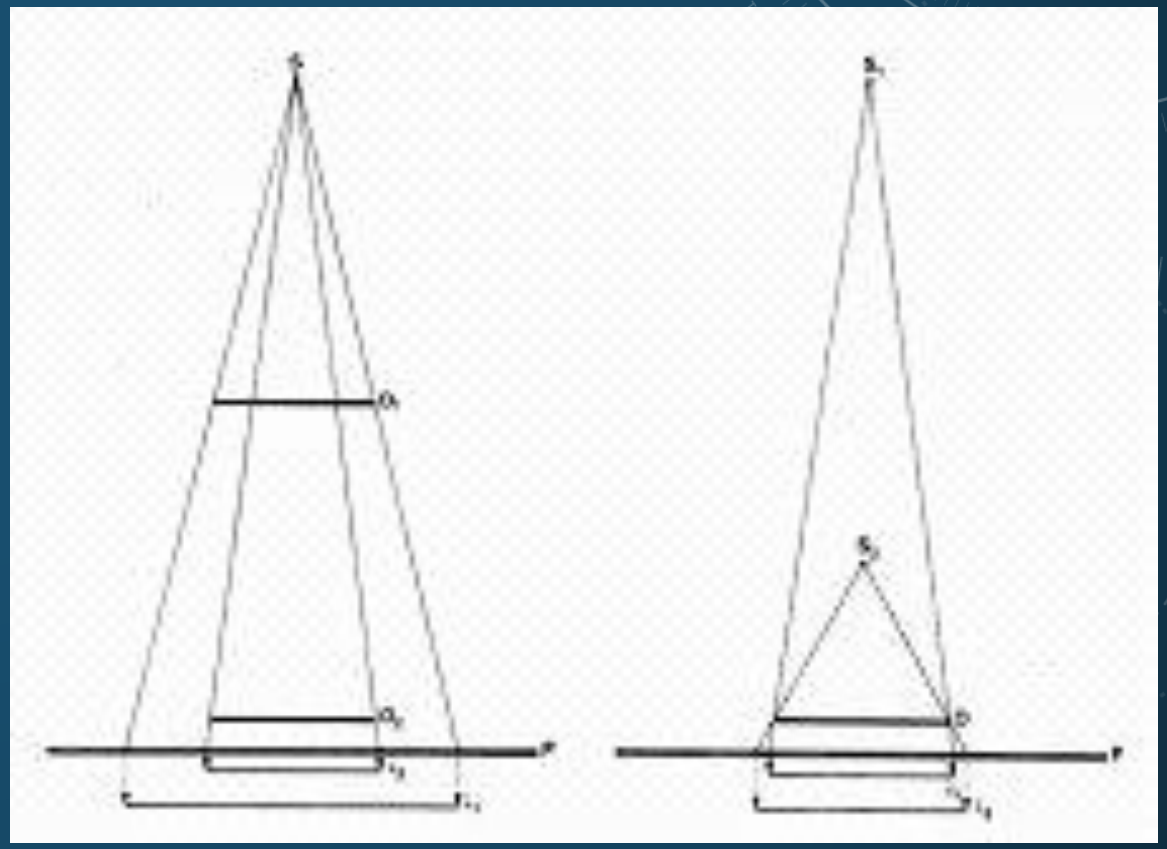

ЗАКОН СУММАЦИИ И СУБСТРАКЦИИ ПЛАНОВ

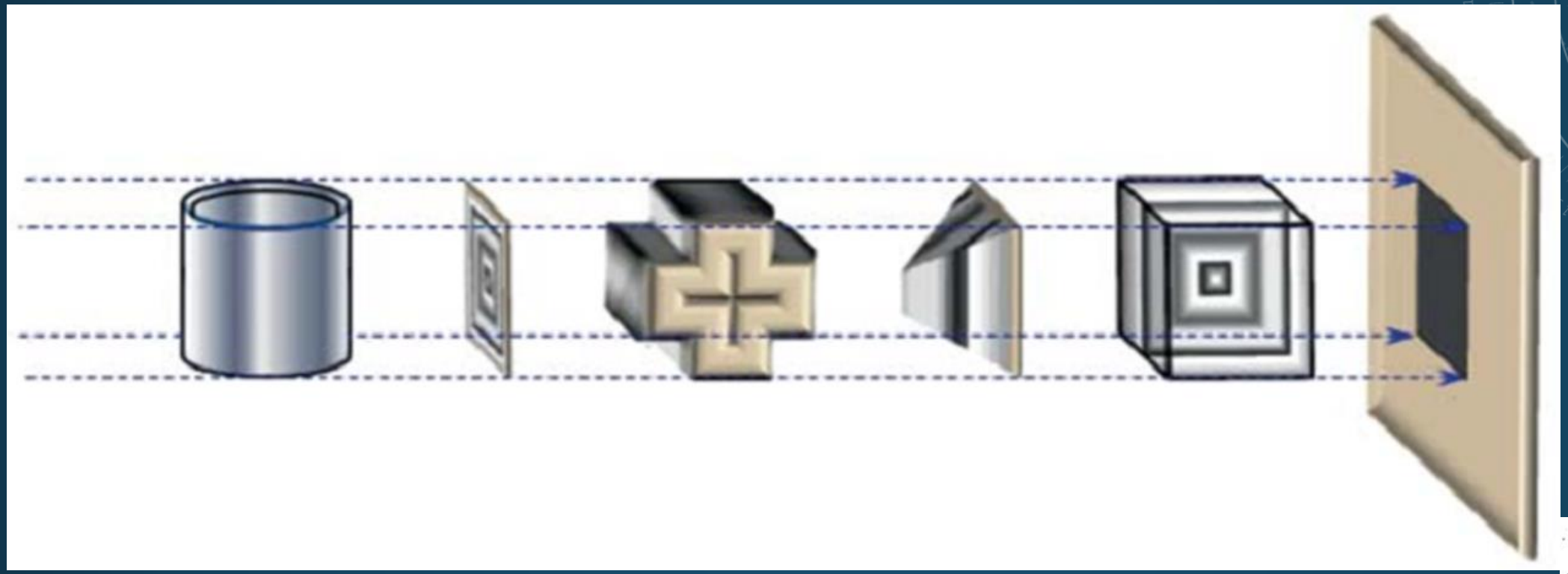

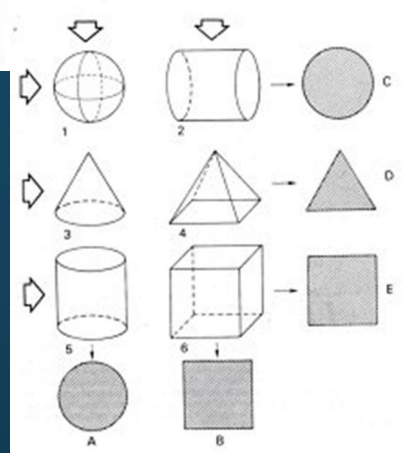

ЗАКОН СУММАЦИИ И СУБСТРАКЦИИ ПЛАНОВ

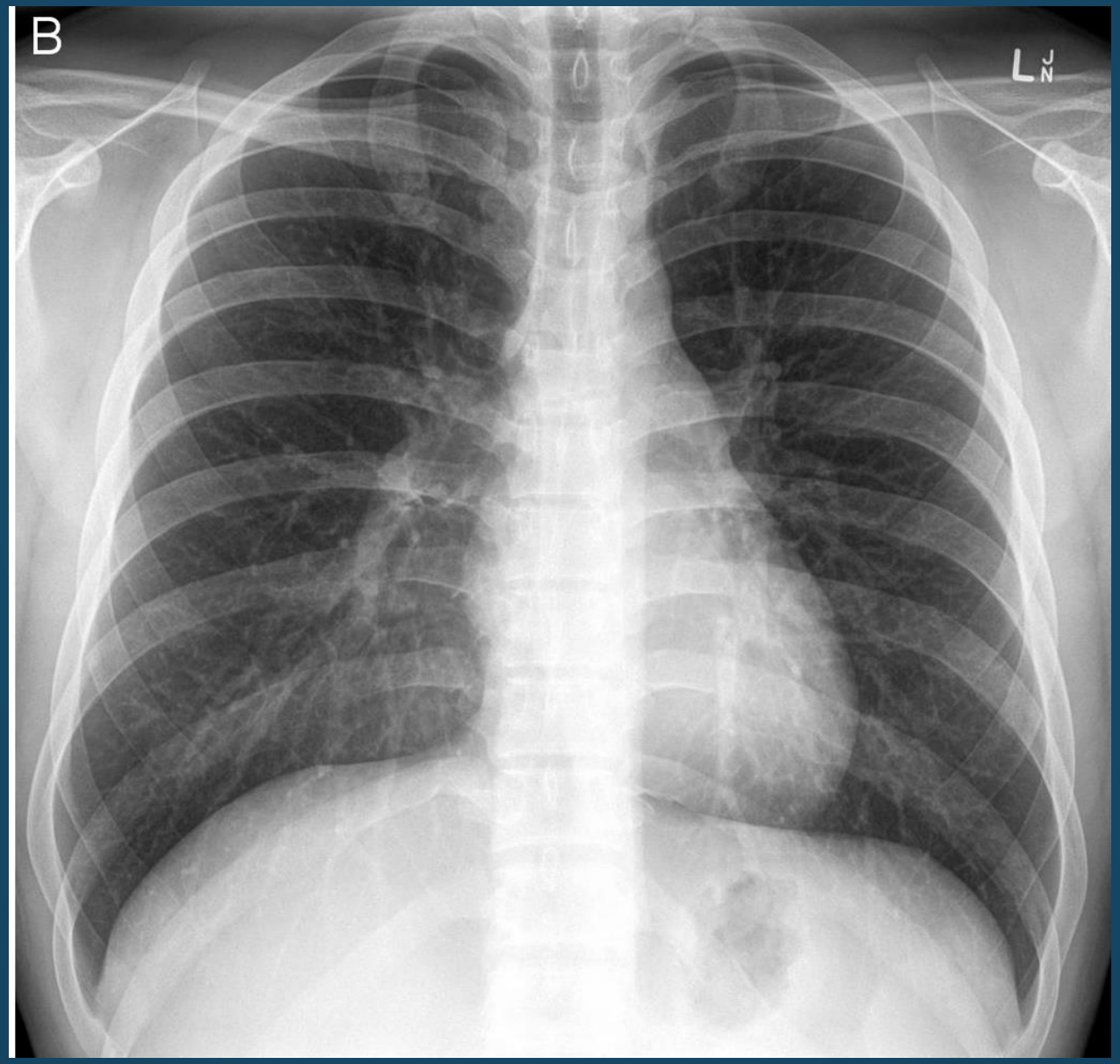

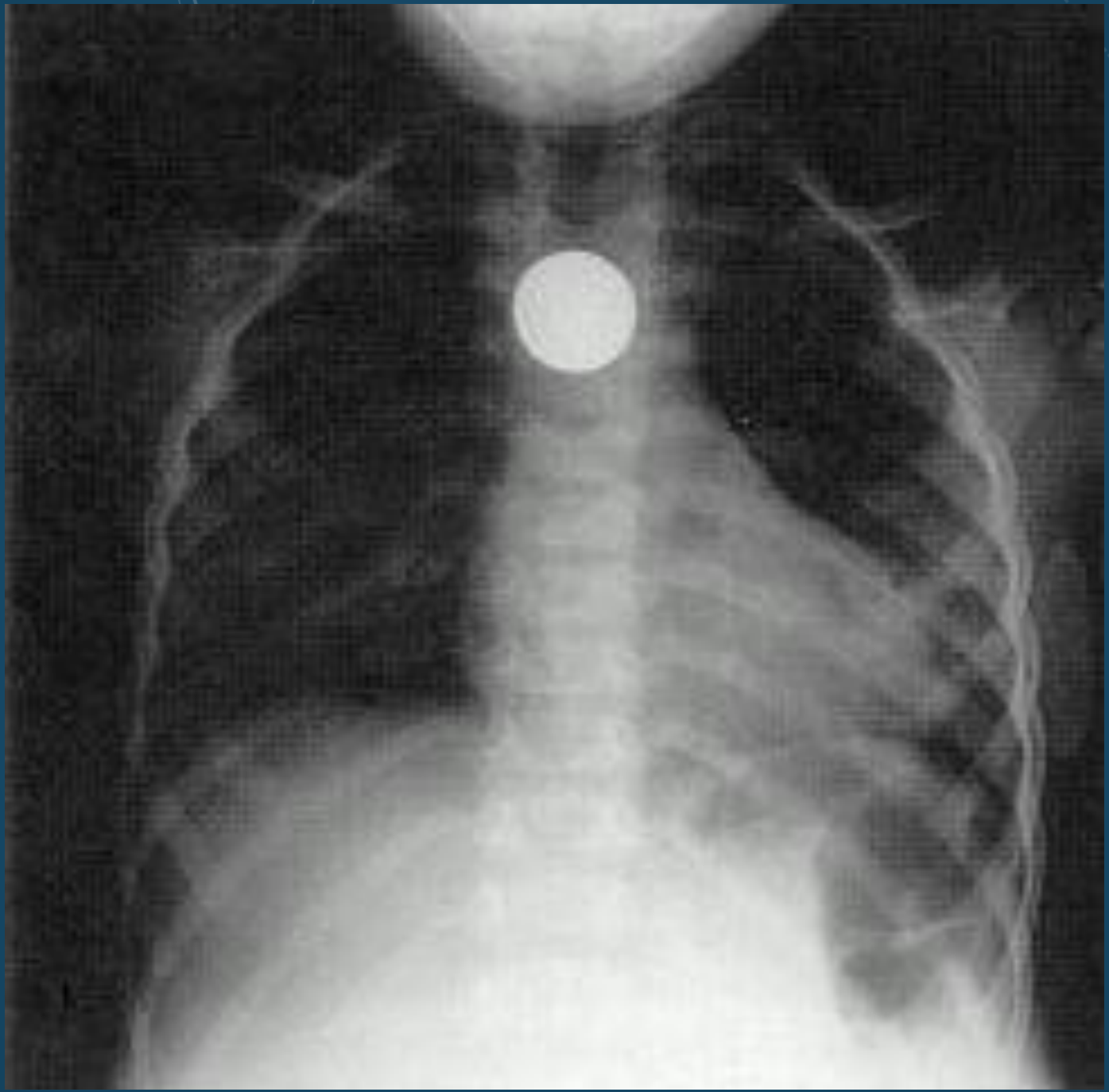

224

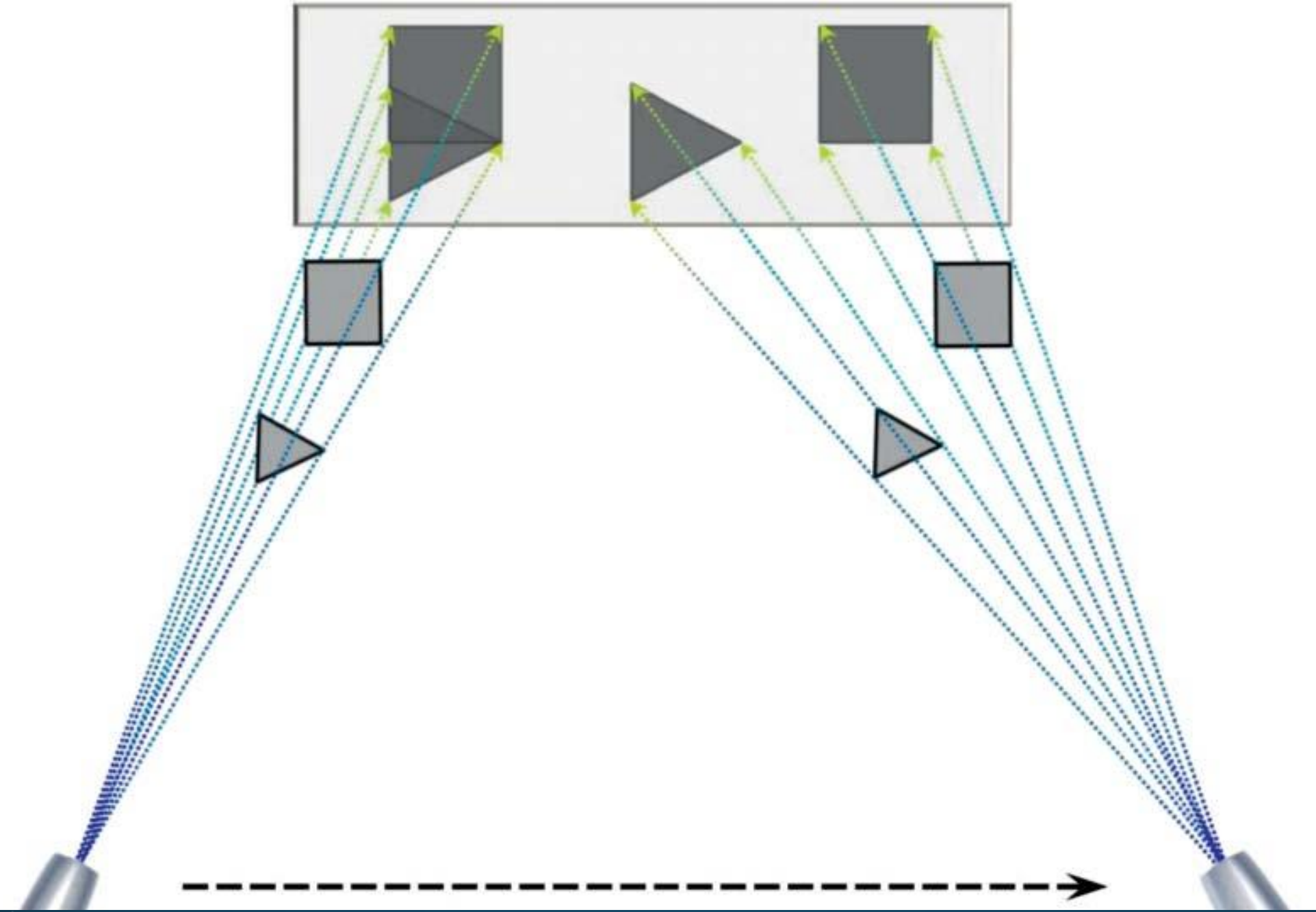

ЗАКОН ТАНГЕНЦИАЛЬНЫХ ПРОЕКЦИЙ

- Рентгеновские лучи распространяются по прямой, не отражаются и не преломляются встречающимися структурами.
- Угол, под которым рентгеновские лучи падают на поверхность объекта или область, разделяющую структуры с разной плотностью, имеет особое значение для резкости наблюдаемых деталей..
- При падении рентгеновских лучей по касательной на поверхность, разделяющую две области с различной плотностью на рентгеновском изображении будут четко выражены контуры структур.
- Изменение угла падающих лучей приведет к потере резкости контура между этими областями
- По этой причине были установлены особые проекции для оптимальной визуализации определенных анатомических областей или структур.

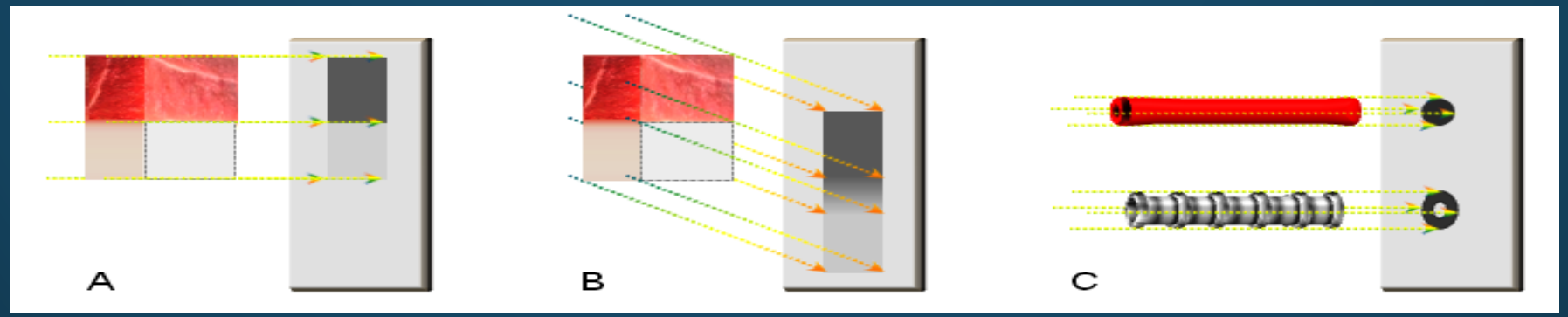

УРОВНИ ЕСТЕСТВЕННОГО КОНТРАСТА (ОТ МИНИМАЛЬНОЙ ДО МАКСИМАЛЬНОЙ ПЛОТНОСТИ)

Уровень	Вещество, плотность которого соответствует уровню
1	Воздух
2	Жировая ткань
3	Жидкости / мягкие ткани / паренхиматозные органы
4	Костная ткань
5	Металл

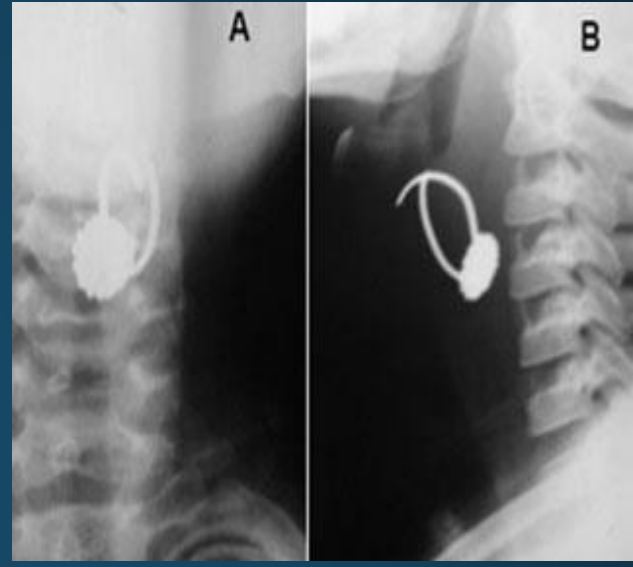

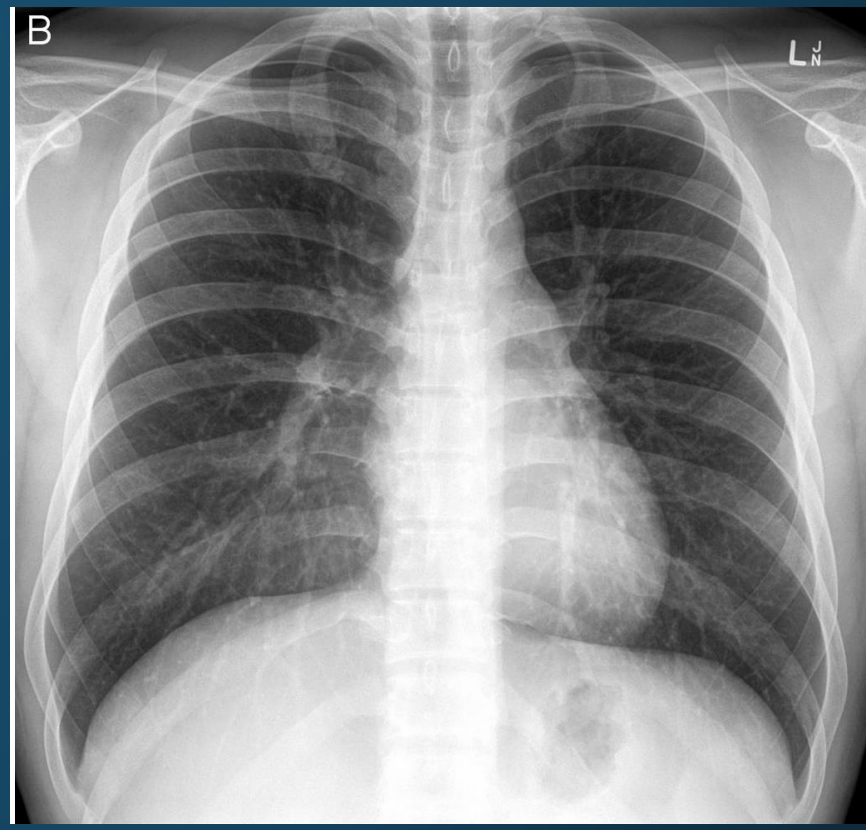

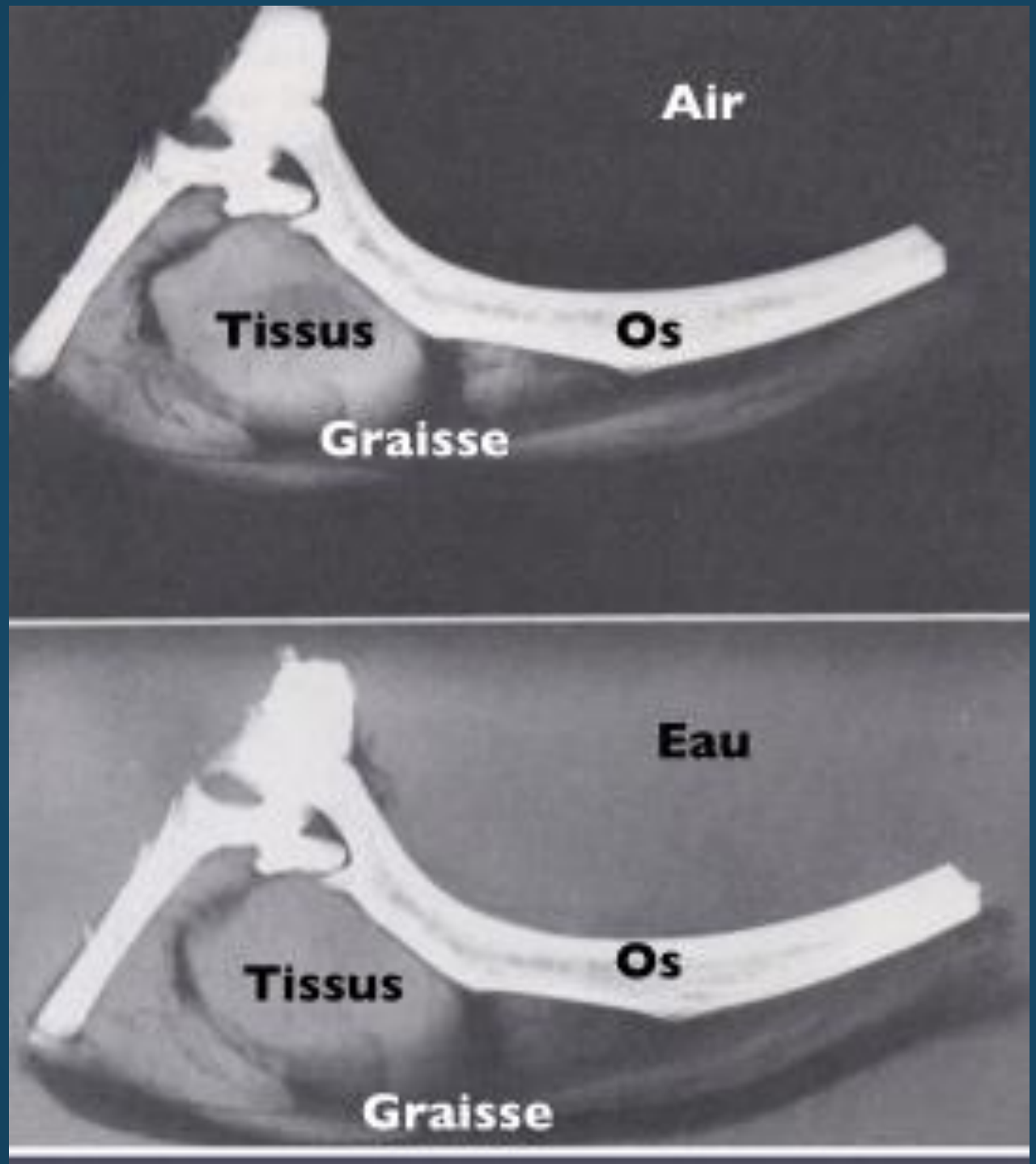
Air
Tissus
Os
Graisse
Eau
Tissus
Os
Graisse

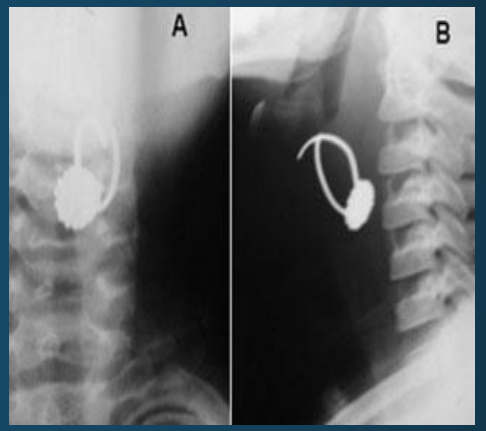
A
B

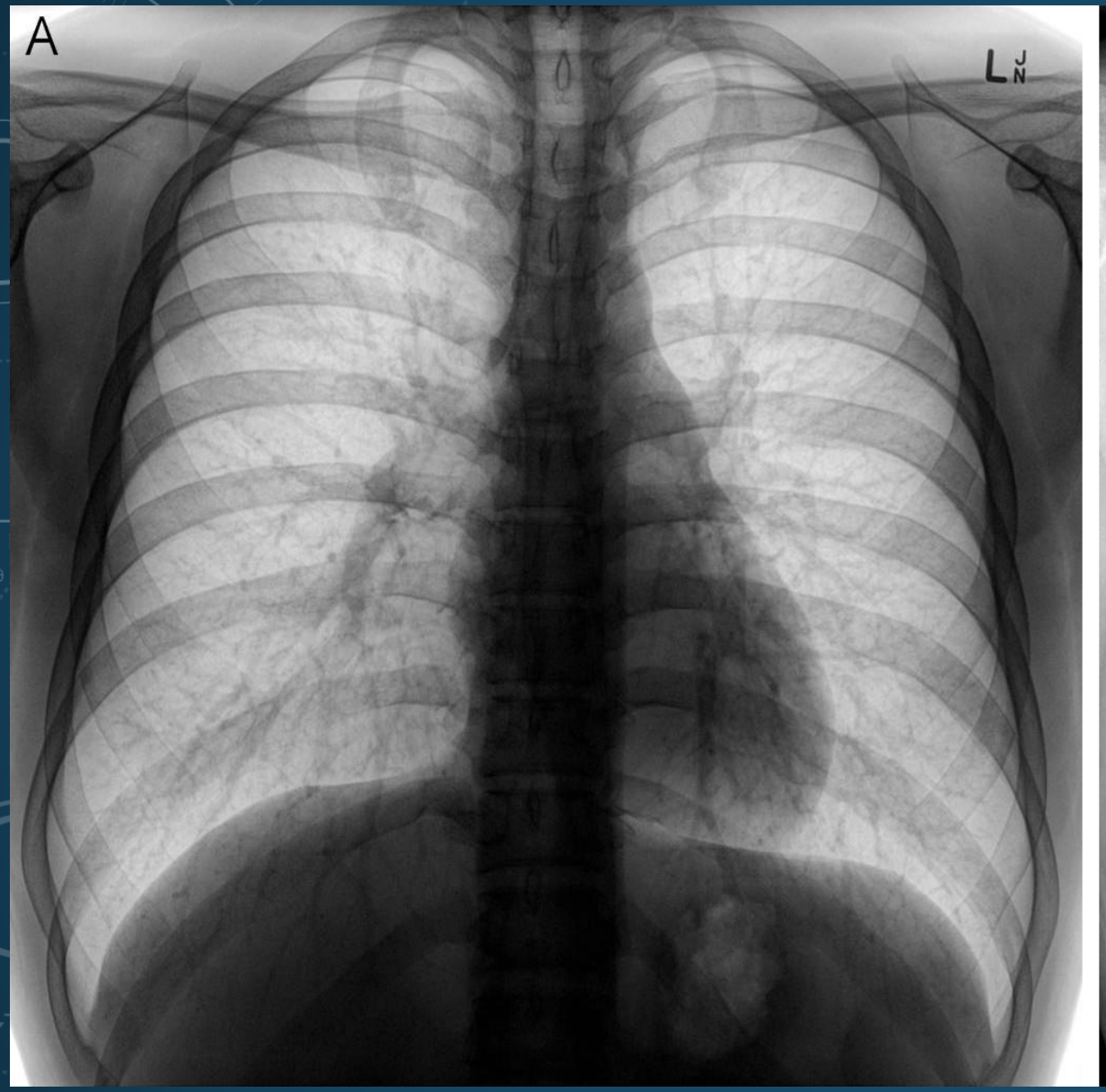
A
L

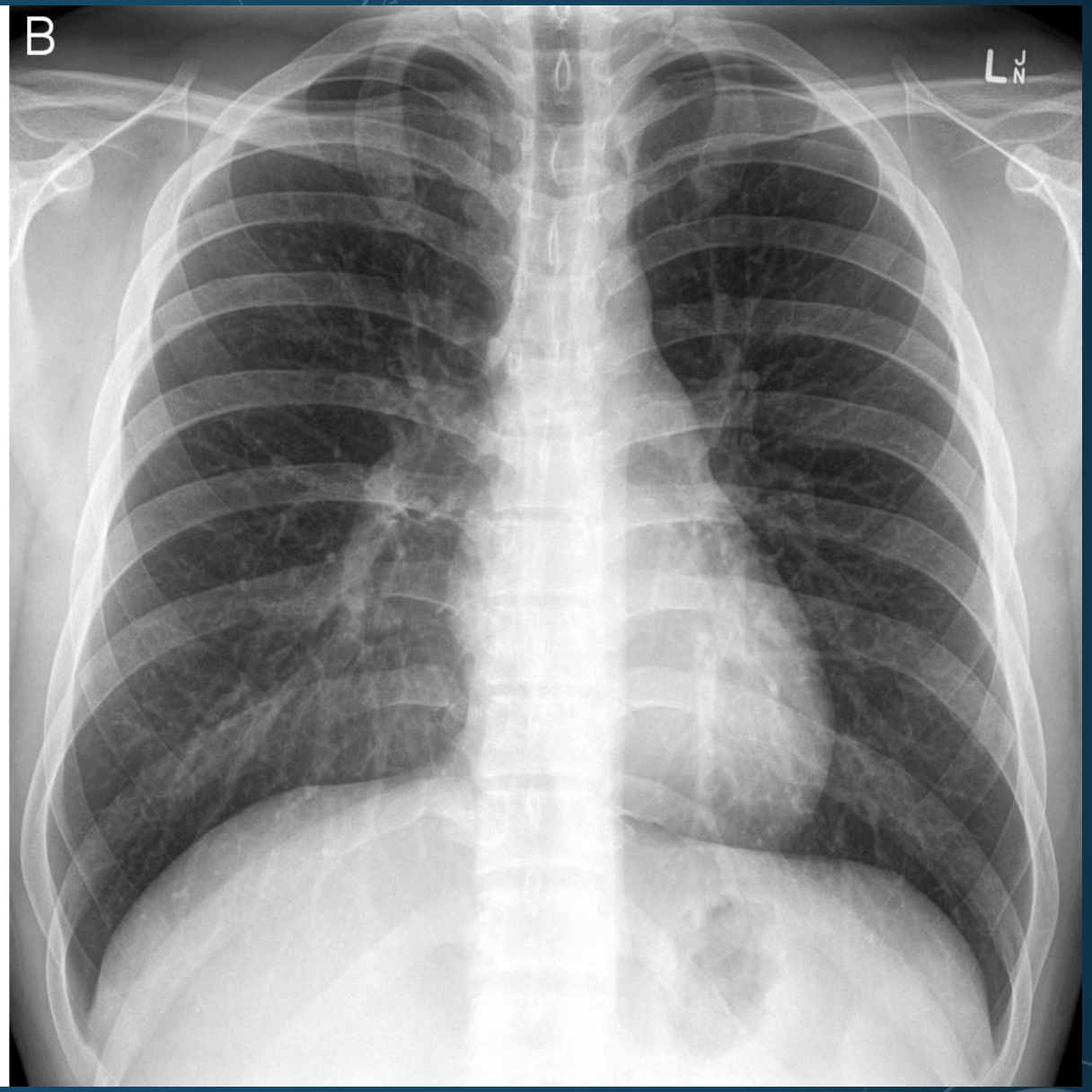
B
L

КЛАССИФИКАЦИЯ КОНТРАСТНЫХ ВЕЩЕСТВ, ИСПОЛЬЗУЕМЫХ В РЕНТГЕНОЛОГИИ

В зависимости от изменения плотности	Рентгенонегативные (с низкой плонтостью)			
	Рентгено-позитивные (с высокой плотностью)	Нерастворимые		
		Жирорастворимые		
		Водорастворимые	С выведением преимущественно через желчевыводящие пути	
			С выведением преимущественно через мочевыводящие пути	Ионные
				Неионные
	Двойное контрастирование			

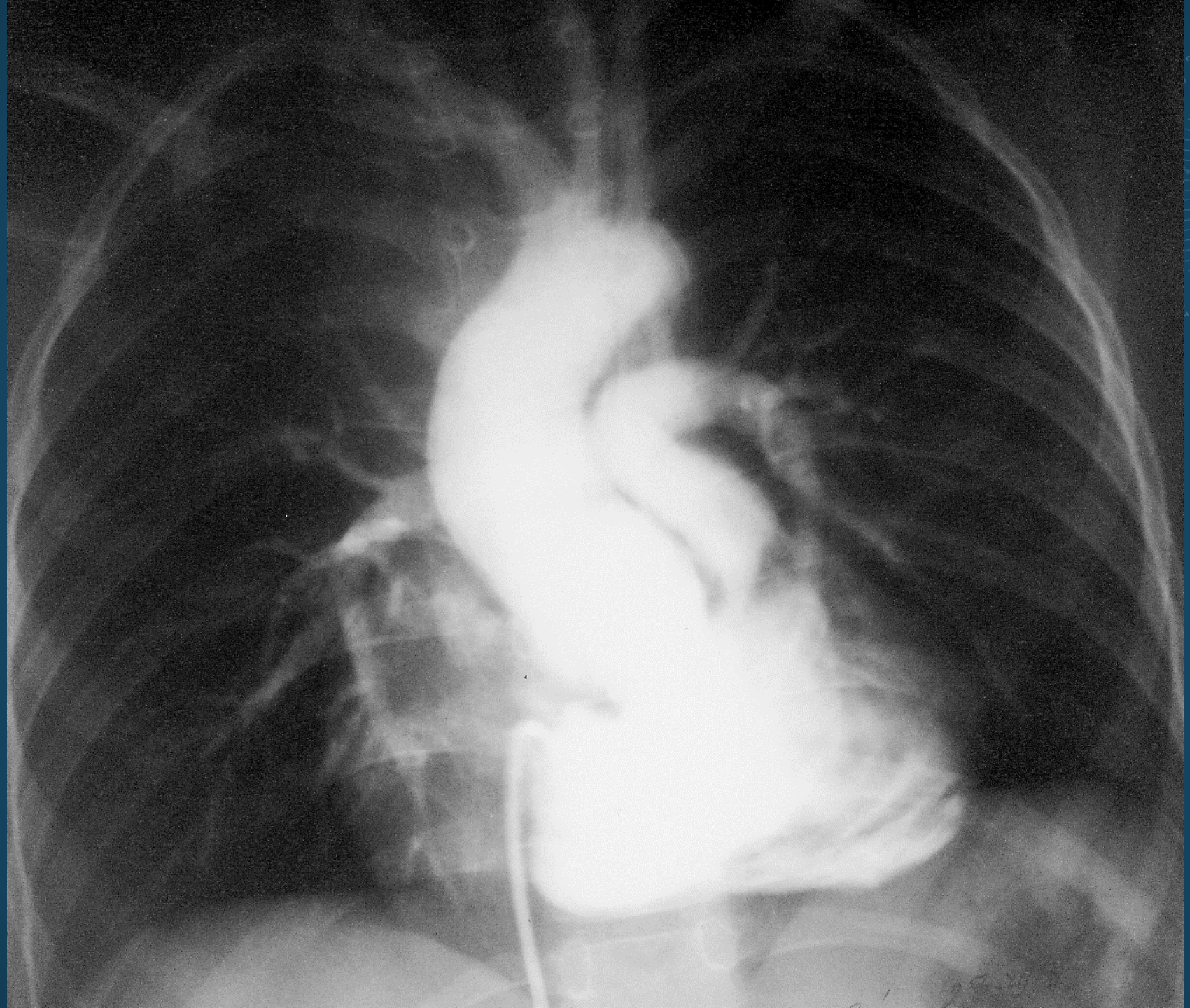

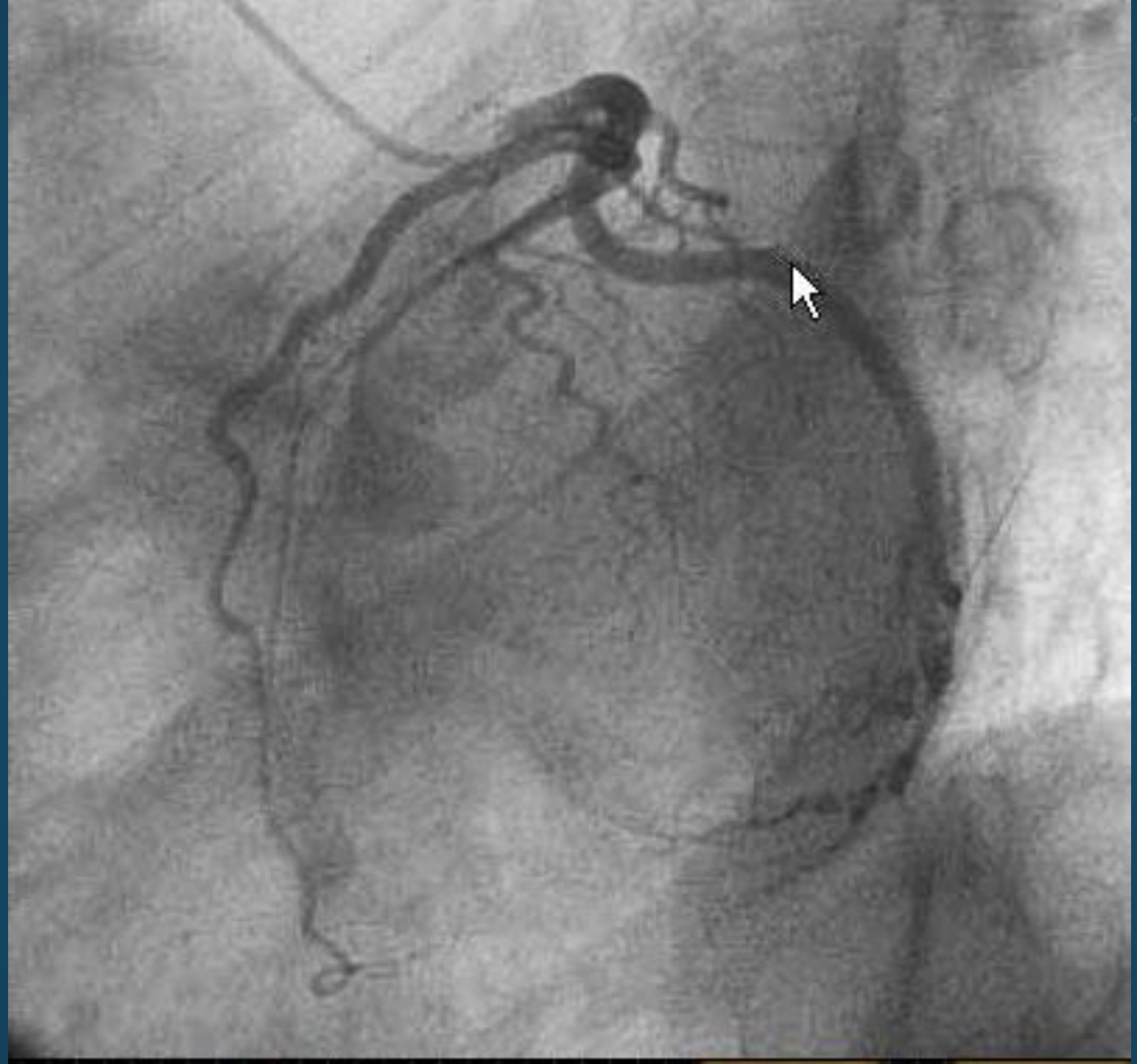

ЛИНЕЙНАЯ ТОМОГРАФИЯ

- Объект исследования (пациент) неподвижен.
- Рентгеновская трубка и экран (кассета с пленкой) находятся в синхронном движении в противоположных направлениях, вращаясь вокруг оси, зафиксированной на выбранном для исследования уровне глубины.

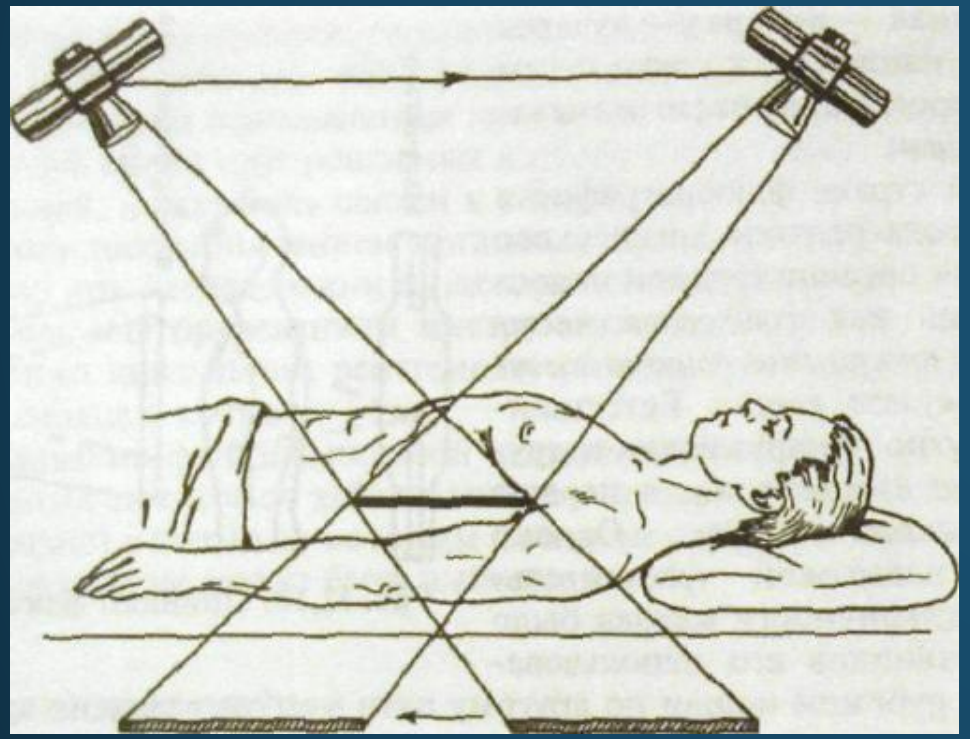

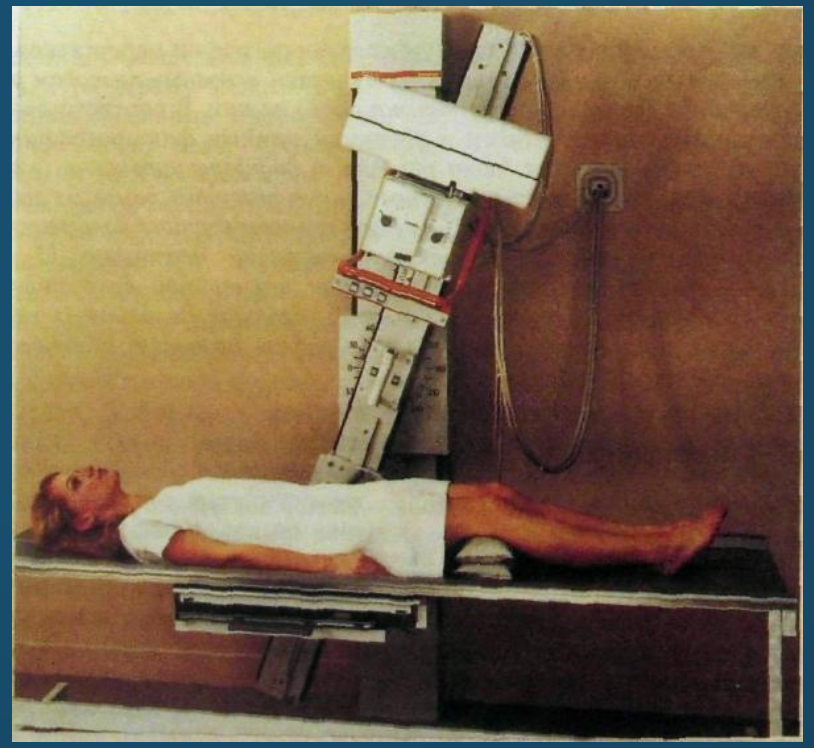

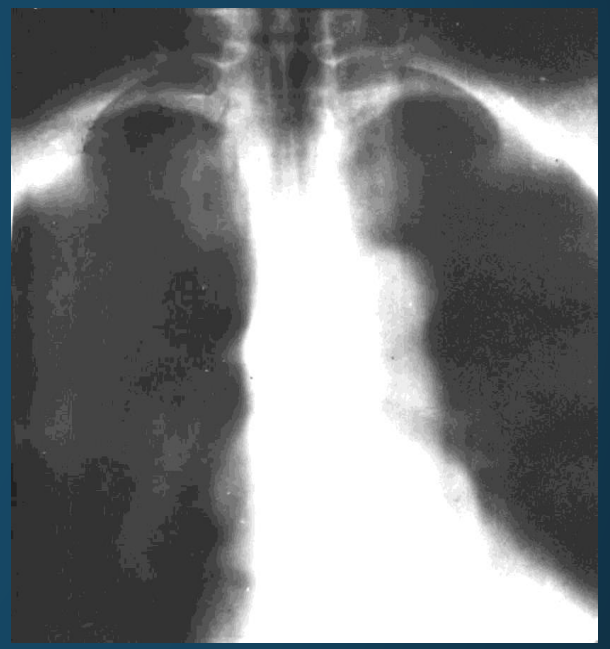

ЛИНЕЙНАЯ ТОМОГРАФИЯ

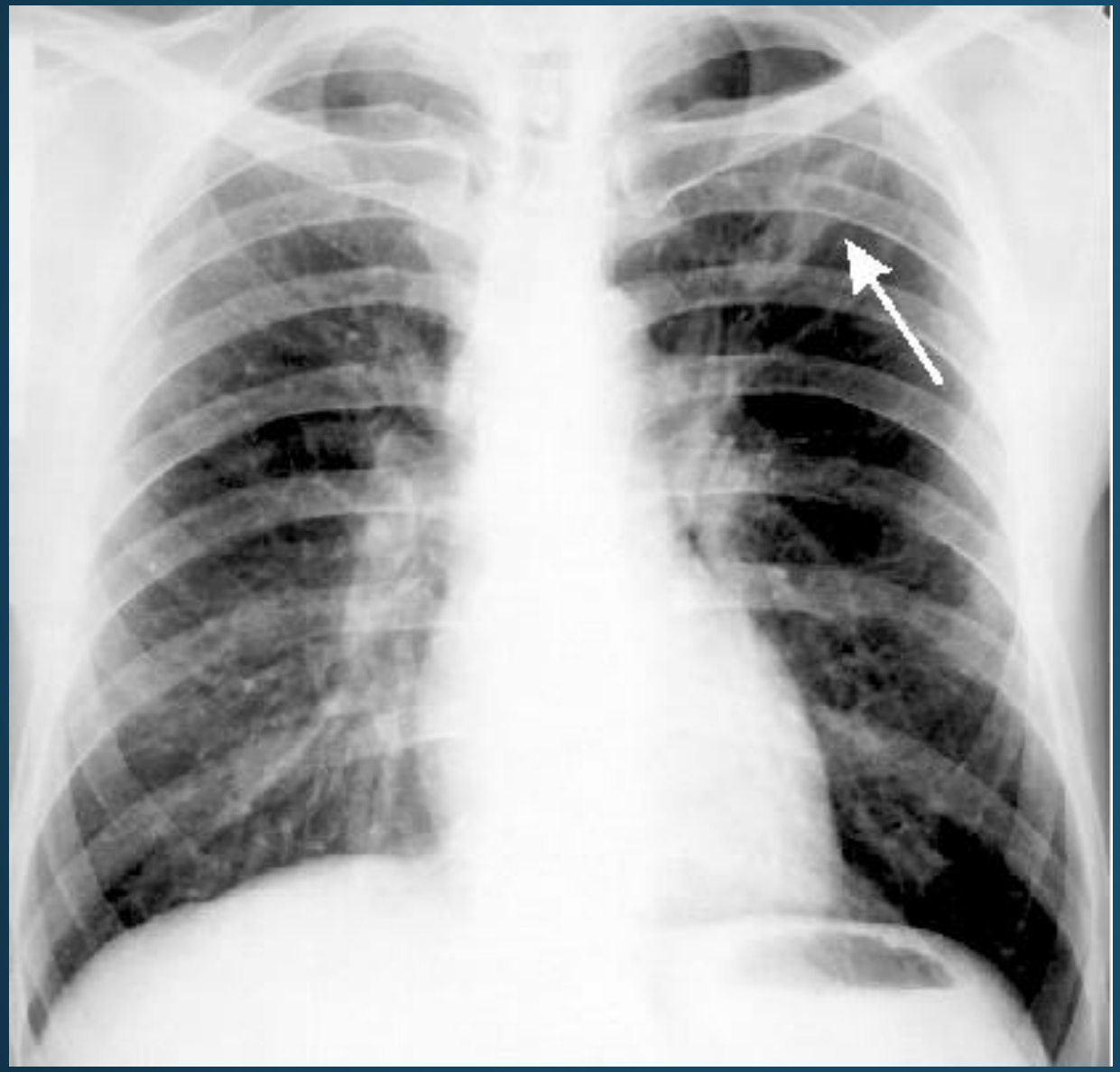

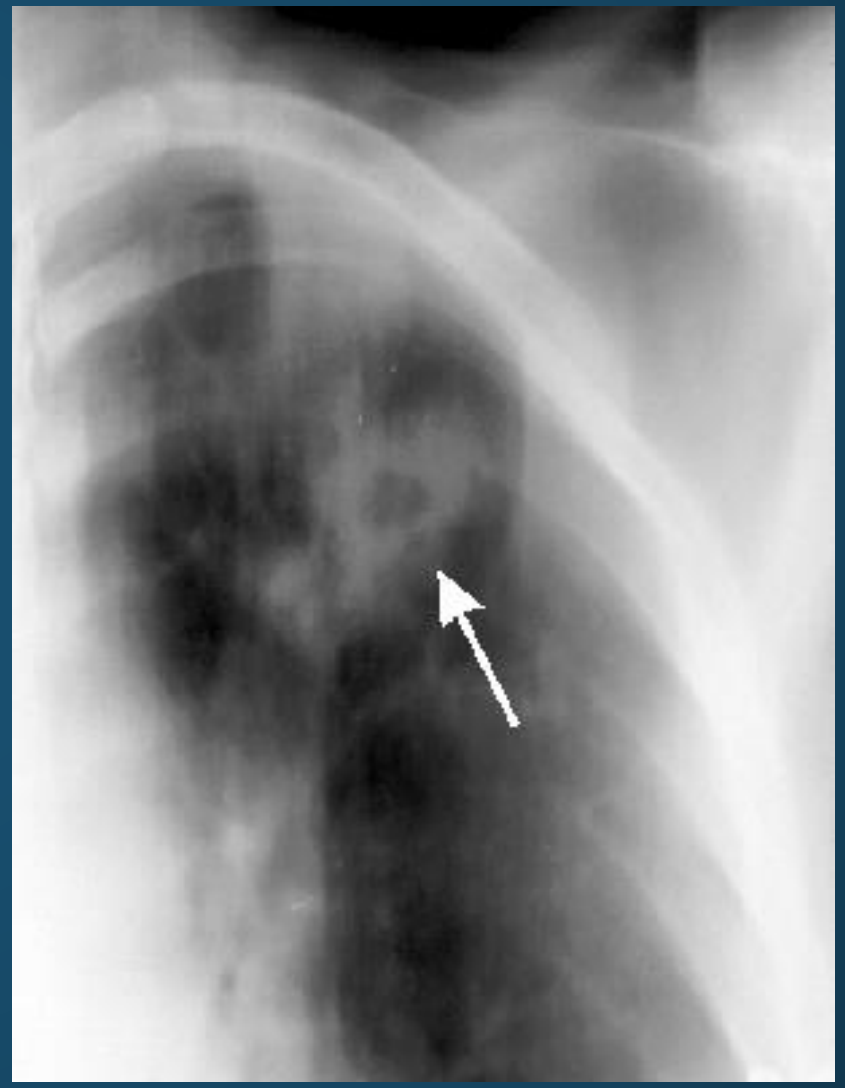

ТОМОСИНТИЕЗ

- При томосинтезе сразу выполняется серия линейных томограмм на заданных глубинах с фиксированным расстоянием между срезами.
- Полученная информация обрабатывается в цифровом виде, получая окончательное суммарное реконструированное изображение.

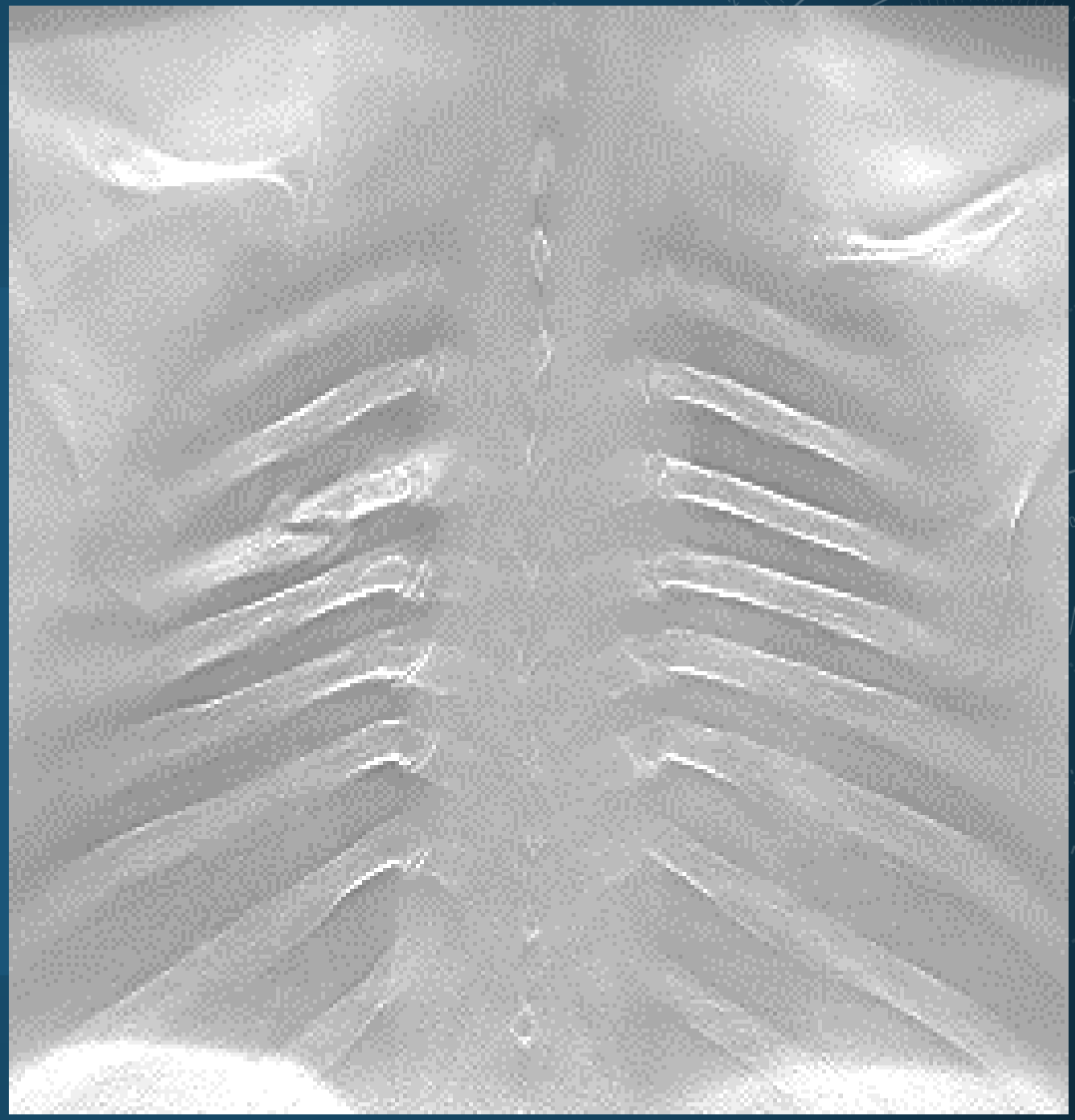

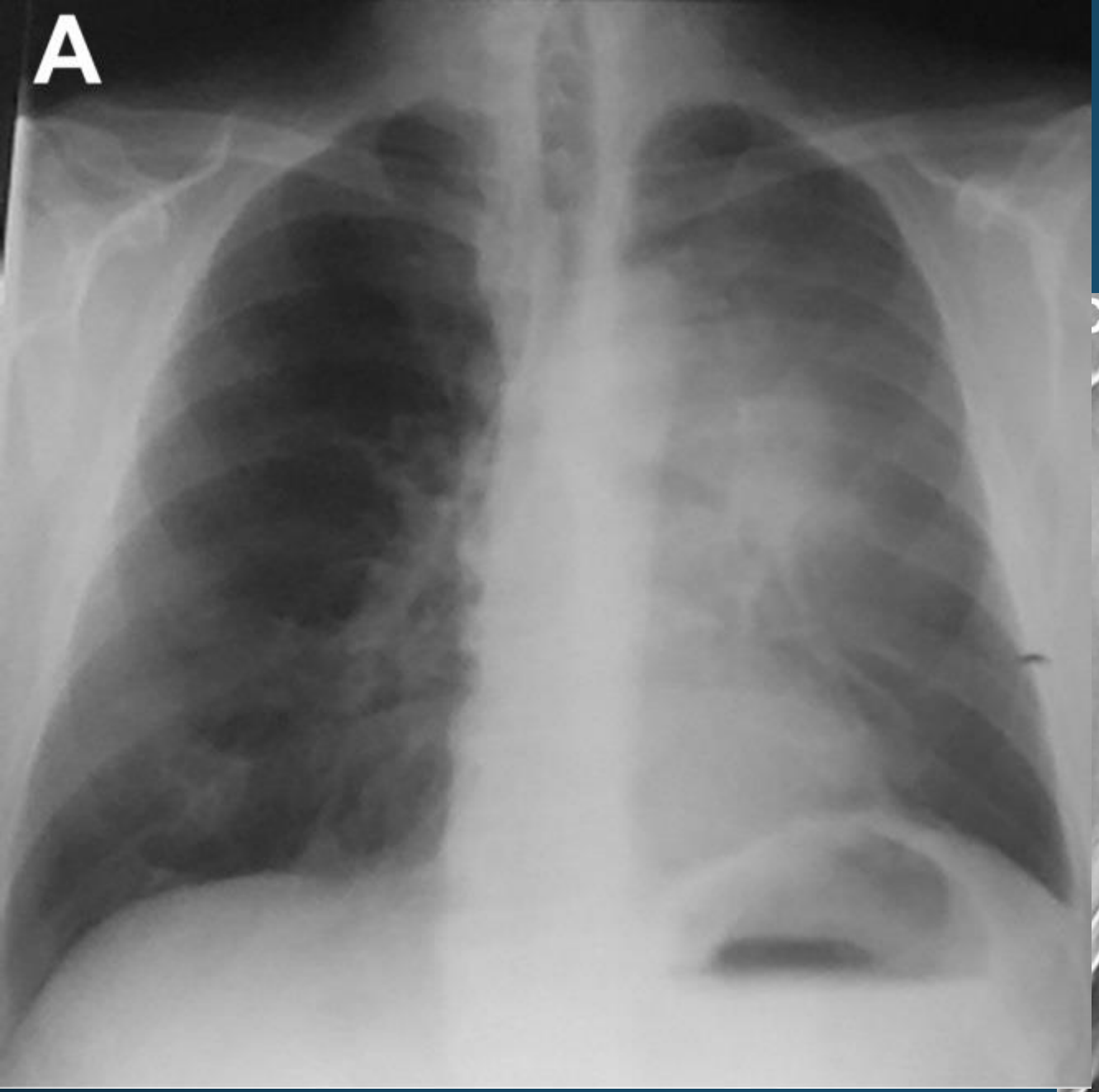
A

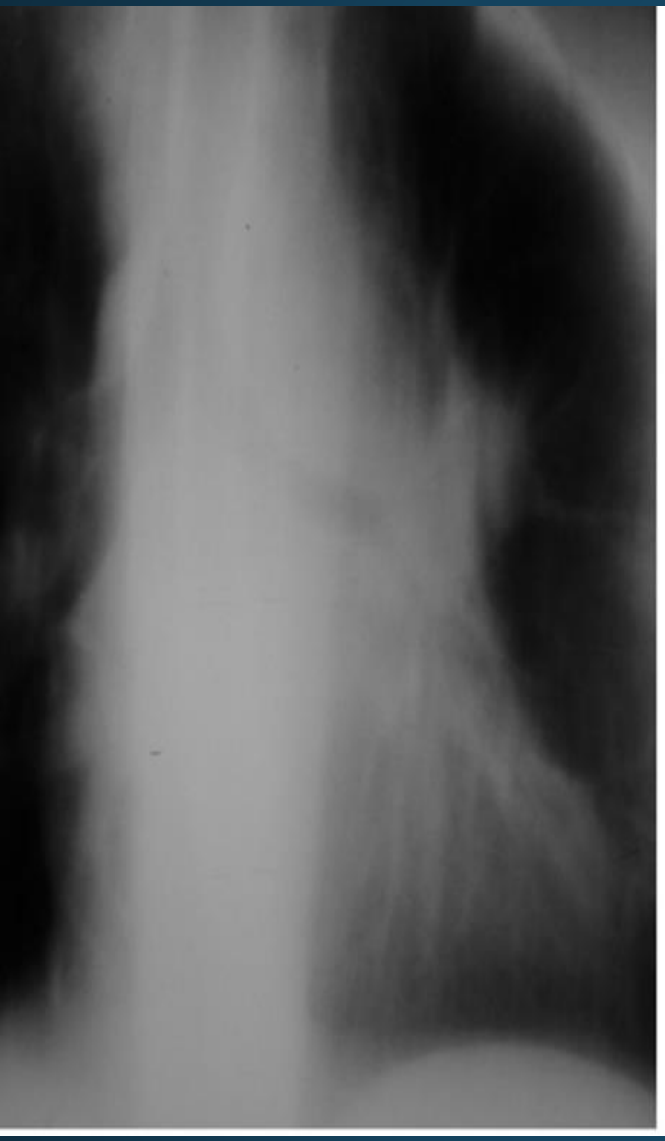

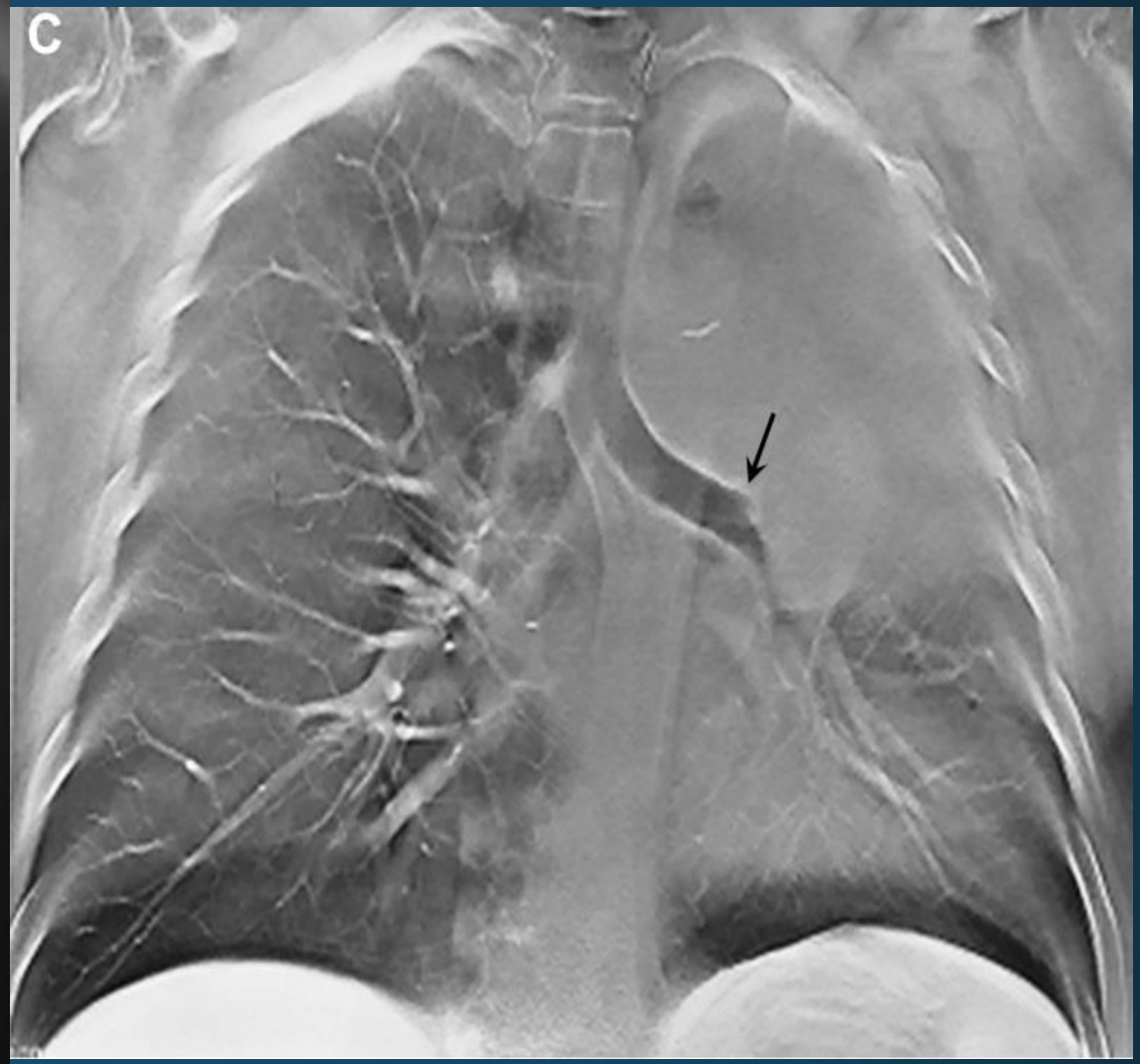
C

ТОМОСИНТЕЗ

Томосинтез используется при визуализации:

- грудной клетки (трахеобронхиальный ствол, обнаружение узелков в легких);
- костной системы (опухоли костей, травмы позвонков, неполные переломы, поднадкостничные переломы, переломы без смещения отломков, переломы шейных позвонков у новорожденных и детей раннего возраста, последующая консолидация, оценка костных трансплантатов);
- молочных желез (особенно обнаружение опухоли);
- различные патологии в стоматологии;
- различные патологии в нефрологии и др.

По сравнению с компьютерной томографией, при томосинтезе доза облучения намного ниже, артефакты от металлических имплантатов отсутствуют, разрешение выше в сагиттальной и коронарной плоскости, но ниже в аксиальной.

КОМПЬЮТЕРНАЯ ТОМОГРАФИЯ

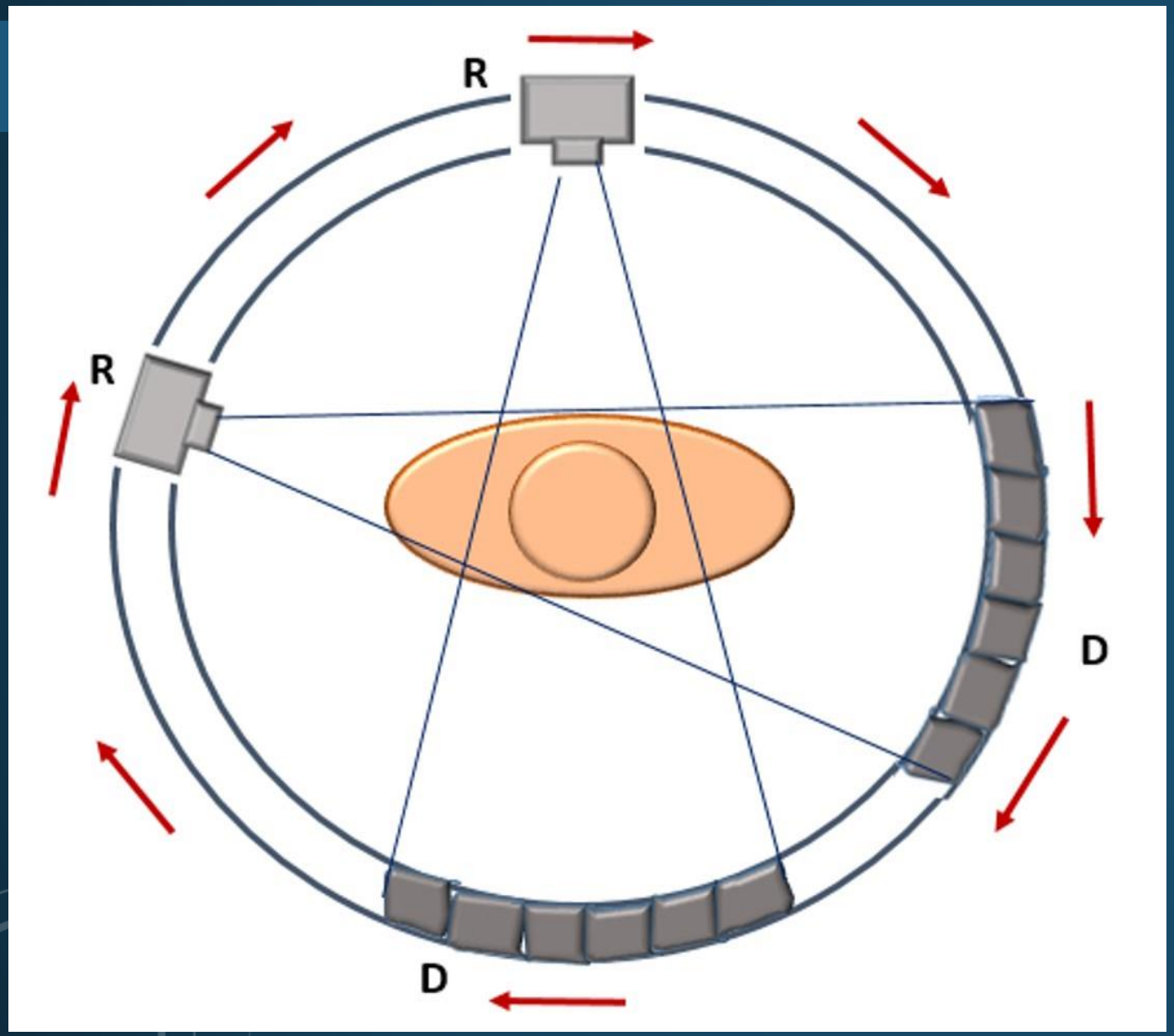

СПИРАЛЬНАЯ КОМПЬЮТЕРНАЯ ТОМОГРАФИЯ

рентгеновская трубка непрерывно вращается вокруг пациента.

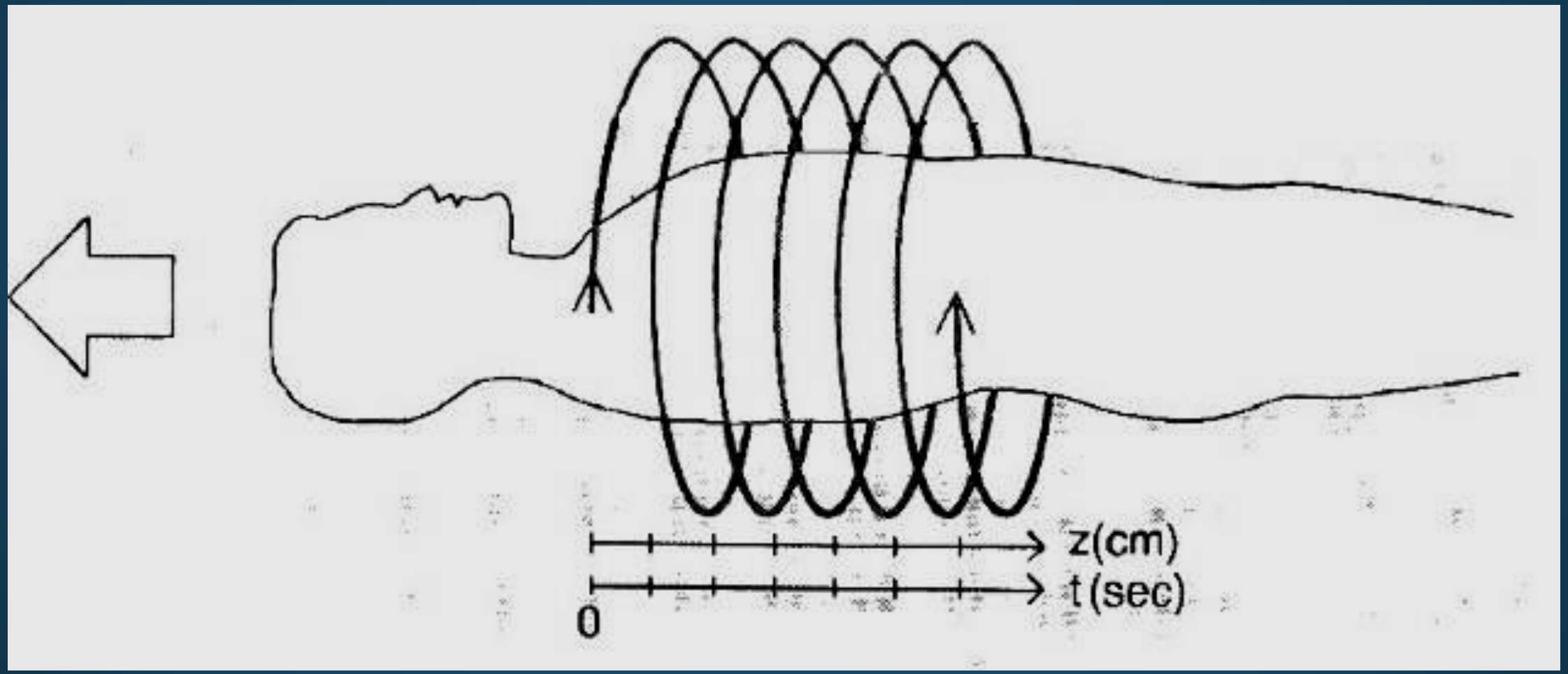

Компьютерная томография: шкала Хаунсфилда (Hounsfield)

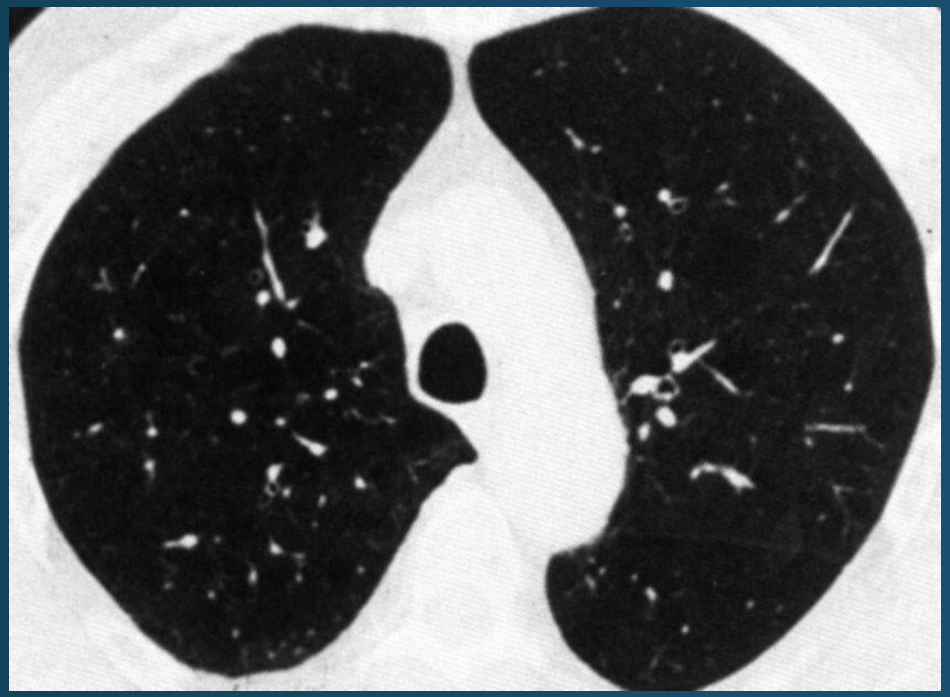

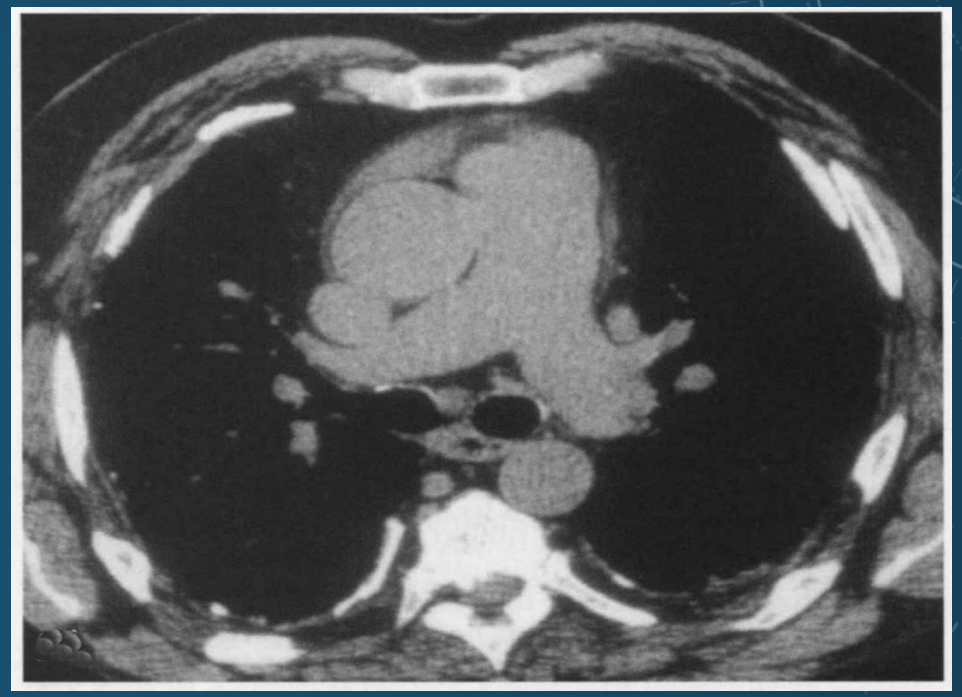

Воздух	Вода	Костная ткань
-1000	0	+1000

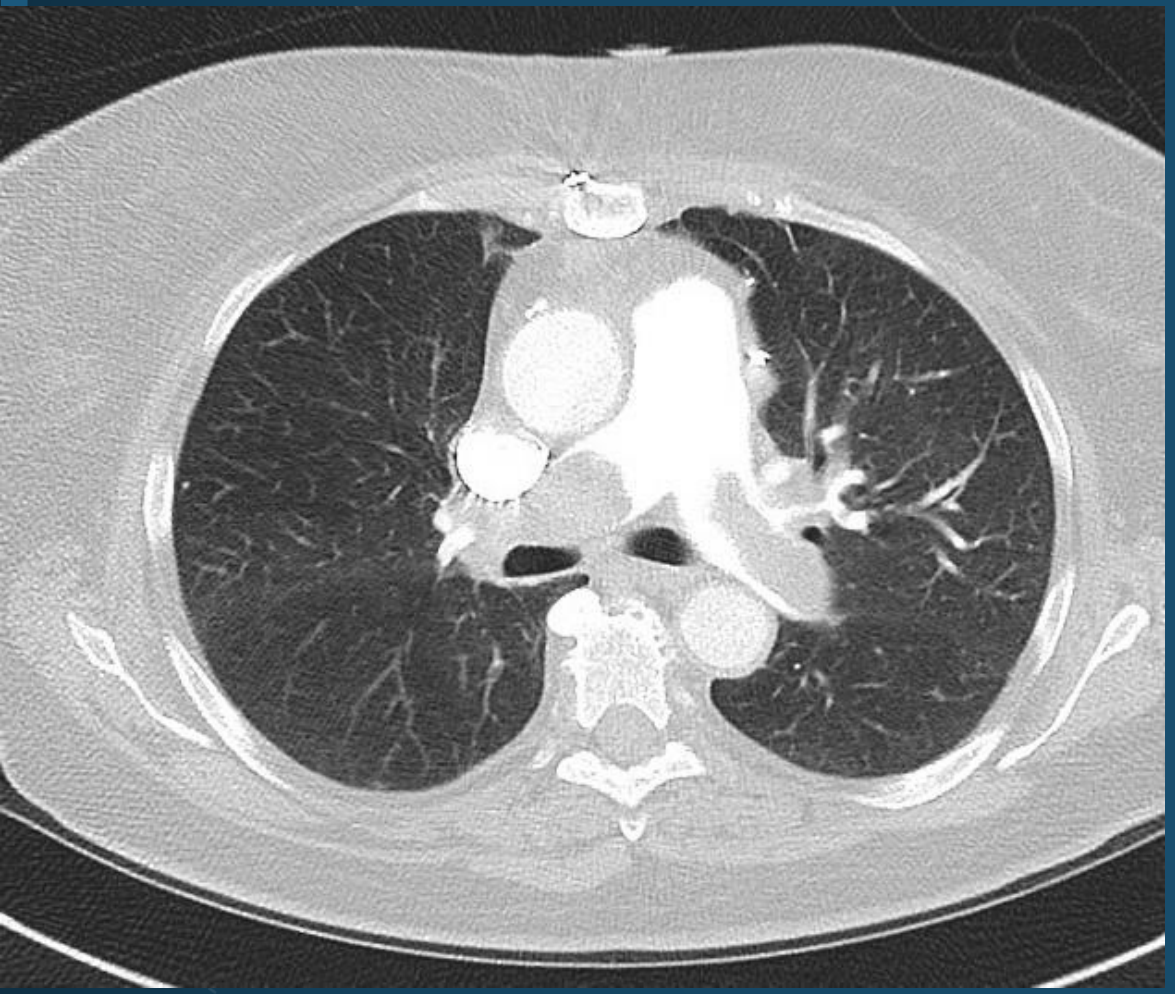

A

B
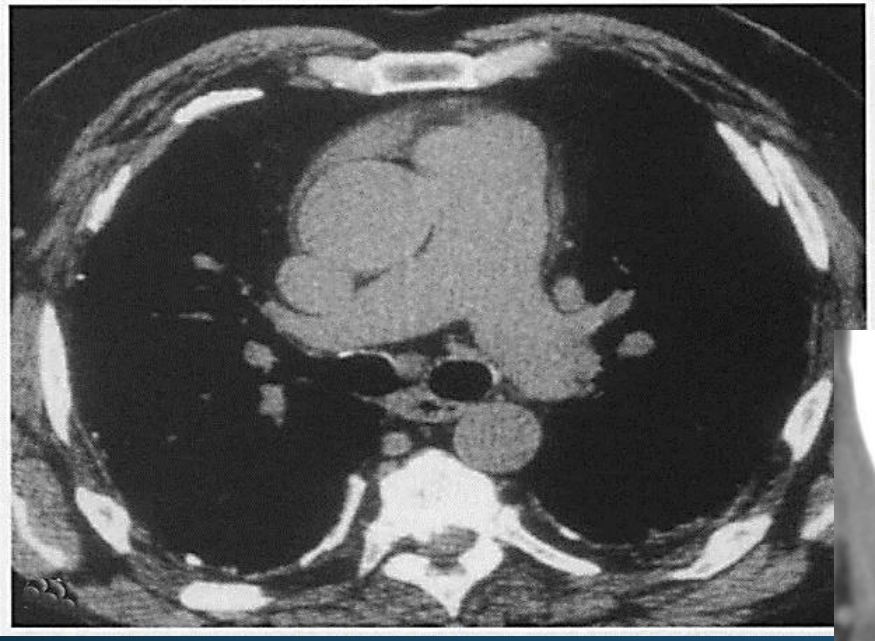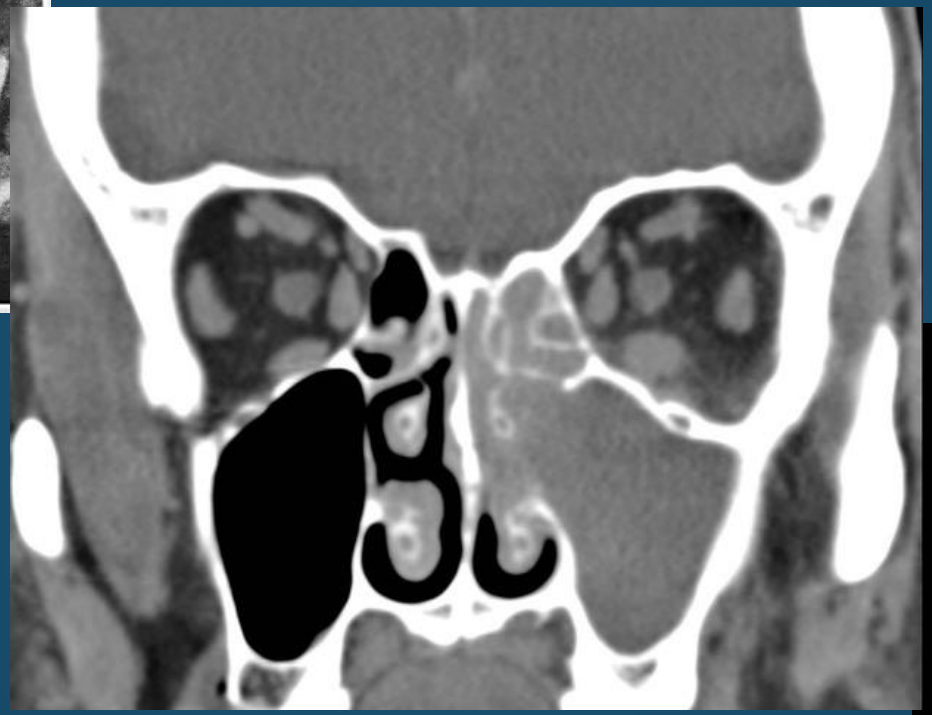
КТ: РЕАЛЬНЫЕ СРЕЗЫ И РЕКОНСТРУКЦИИ